UNIVERSIDAD AUSTRAL DE CHILE

FACULTAD DE CIENCIAS VETERINARIAS

INSTITUTO DE CIENCIAS CLÍNICAS VETERINARIAS

CARACTERIZACIÓN DE LESIONES ODONTOCLÁSTICAS REABSORTIVAS FELINAS (LORF), DIAGNOSTICADAS POR RADIOGRAFÍA, EN GATOS DOMÉSTICOS (*Felis catus)* CON ENFERMEDAD PERIODONTAL

Memoria de Título presentada como parte de los requisitos para optar al TÍTULO DE MÉDICO VETERINARIO

PAULINA ANDREA SEPÚLVEDA GARCÍA

VALDIVIA- CHILE

2012

PROFESOR PATROCINANTE

Luis Marcelo Mieres Lastra

PROFESOR COPATROCINANTE

Juan Luis Moreno Olivares

PROFESORES INFORMANTES

Ana Alfaro Órdenes

Leonardo Vargas Puentes

FECHA DE APROBACIÓN: 12 de Noviembre de 2012.

ÍNDICE

Capítulos		Página
1.	RESUMEN……	1
2.	SUMMARY……	2
3.	INTRODUCCIÓN……	3
4.	MATERIAL Y MÉTODOS……...	10
5.	RESULTADOS……..	13
6.	DISCUSIÓN……..	18
7.	REFERENCIAS…….	21
8.	ANEXOS……...	23
9.	AGRADECIMIENTOS……	25

1. RESUMEN

La enfermedad periodontal corresponde a la patología oral de mayor prevalencia en el gato doméstico. La lesión odontoclástica reabsortiva felina es mencionada como una de las afecciones orales más común en el gato, con tasas de prevalencia del 29% al 72%. El objetivo de este trabajo fue describir la presentación de lesiones odontoclásticas reabsortivas felinas, determinadas mediante radiografía, en gatos domésticos con enfermedad periodontal. Para esto se tomaron dos proyecciones radiográficas extraorales de la cavidad oral de 31 gatos con enfermedad periodontal mayores a un año de edad; una proyección medio-lateral de mandíbula (izquierda y derecha) y una proyección medio-lateral de maxila (izquierda y derecha), los animales se sometieron a una exposición de 44 kV para mandíbula y 46 kV para maxila, en ambas se utilizó 100 mA y una duración de 0,03 segundos. Para realizar este procedimiento, los gatos fueron anestesiados utilizando una dosis de 1 mg/kg de Xilazina 2% y 10 mg/kg de Ketamina 10% vía IM. Las piezas dentales evaluadas corresponden a los caninos superiores e inferiores, así como los premolares de ambas arcadas. Finalmente, se registraron los hallazgos radiográficos de LORF y estas lesiones se clasificaron según tipo y estado. De los 31 gatos con enfermedad periodontal, 9 presentaron hallazgos radiográficos de LORF mostrando una prevalencia de 29,03%. Se han descrito tasas de prevalencia mayor para dicha condición, esta diferencia podría deberse a la edad del grupo de estudio evaluado. El hallazgo radiográfico con mayor frecuencia de presentación es la pérdida de la integridad del ligamento periodontal, lo que coincide con observaciones realizadas mediante exámenes histológicos de piezas dentales con LORF. Se evaluaron radiográficamente un total de 426 piezas dentales, provenientes de los 31 gatos con enfermedad periodontal, de estas piezas, 23 (5,39%) presentaron hallazgos radiográficos coincidentes con LORF. Las piezas dentales más afectadas corresponden a la 108 (cuarto premolar maxilar derecho) y 207 (tercer premolar maxilar izquierdo), sin embargo, se ha descrito el tercer premolar mandibular como el de mayor presentación de LORF. Al graduar las lesiones se observó que la mayoría de las piezas dentales afectadas con LORF presentaron el estado 4 de esta patología (70%), mientras que no se presentó el estado 1, debido a que éste no es evidente en la evaluación radiográfica. Al clasificar la LORF por tipo, se observó una proporción levemente mayor de LORF tipo 2 (52%) respecto a las tipo 1 (48%), datos similares han sido descritos por otros autores. Al clasificar la LORF por tipo y estado, la mayoría de los dientes presentaron LORF tipo2-estado 4 (T2E4) (47,83%).

La prevalencia de LORF en gatos con enfermedad periodontal corresponde a un 29,03%, siendo la pérdida de integridad del ligamento periodontal el hallazgo radiográfico más observado en estas lesiones. Las piezas dentales afectadas con mayor frecuencia corresponden a la 108 y 207. La mayoría de las piezas dentales que presentaron LORF estaban afectadas por LORF tipo 2 y por el estado 4.

Palabras clave: LORF, radiografía dental, felino doméstico, enfermedad periodontal.

2. SUMMARY

RADIOGRAPHYC CHARACTERIZATION OF FELINE ODONTOCLASTIC RESORPTIVE LESIONS (FORL) IN DOMESTIC CATS (FELIS CATUS) WITH PERIODONTAL DISEASE.

Periodontal disease is the most prevalent oral disease in the domestic cat. Feline odontoclastic resorptive lesions are one of the most common oral diseases in cats with prevalence rates of 29% to 72%. The aim of this paper was to describe the presentation of radiographically diagnosed feline odontoclastic resorptive lesions in domestic cats with periodontal disease. Two extraoral radiographic projections were taken of the oral cavity of 31 cats with periodontal disease over one year of age. A mediolateral projection of the jaw (left and right) and mediolateral projection of the maxilla (left and right) were taken.The animals were subjected to an exposure of 44 kV for the jaw and 46 kV for the maxilla at 100 mA and a duration of 0.03 seconds for both. To perform this procedure, the cats were anesthetized using a dose of 1 mg/kg of 2% xylazine and 10 mg/kg of 10% ketamine intramuscularly. The teeth evaluated were the upper and lower canines and premolars of both arches. Finally, FORL radiographic findings were recorded and these lesions were classified by type and state. Of the 31 cats with periodontal disease, 9 had radiographic findings consistent with FORL. This showed a prevalence of 29.03%, which is lower than the described prevalence rates for this condition. This difference may be due to the age of the study group evaluated. The loss of integrity of the periodontal ligament is the most common FORL radiographic finding, which is consistent with observations made by histological examination of teeth with FORL. An total of 426 teeth were radiographically evaluated from 31 cats with periodontal disease, 23 (5.39%) showed radiographic findings consistent with FORL. The most affected teeth were 108 (fourth right maxillary premolar) and 207 (third left maxillary premolar). However the mandibular third premolar has been described as having the greatest incidence of FORL. When lesions were classified by state, it was observed that most of the teeth had FORL State IV (70%). State I was not present, because this is not evident in radiographic evaluation. When lesions were classified by type there was a slightly increased ratio of FORL Type II (52%) respective to Type I (48%). Similar data has been reported by other authors. Classification of the FORL lesions by type and state showed that most of the teeth were FORL Type II, State IV (T2E4) (47.83%).

The prevalence of feline odontoclastic resorptive lesions in cats with periodontal disease is 29.03%. The most commonly observed radiographic finding in these lesions is loss of periodontal ligament integrity. The teeth most commonly affected are 108 and 207. Most teeth with FORL were Type II, State IV.

Keywords: FORL, dental radiography, domestic feline, periodontal disease.

3. INTRODUCCIÓN

"Una mascota no puede estar saludable si no existe salud oral" (Logan 2006), puesto que los dientes cumplen diversas funciones como prehensión, masticación y defensa. Las afecciones en que se vean involucrados incidirán sobre el comportamiento y salud de los animales (Logan 2006, Olivares 2008).

La enfermedad oral puede ser dividida en condiciones que afectan el diente, el aparato periodontal u otros tejidos orales (Logan 2006). Se han observado tasas de prevalencia de enfermedad periodontal del 90% siendo la patología oral de mayor frecuencia de presentación en el gato doméstico (Poblete 2006) y es considerada la principal causa de pérdida de piezas dentales en perros y gatos (Logan 2006). Otra patología dental común en el gato doméstico es la lesión odontoclástica reabsortiva felina (LORF), la que presenta tasas de prevalencia que varían del 29% al 72% (Lommer y Verstraete 2000, Ingham y col 2001, Harvey y col 2004, Reiter y col 2005).

3.1. ANATOMÍA DENTAL Y TEJIDO PERIODONTAL

3.1.1. Estructura del diente

Cada diente presenta para su descripción una parte revestida por el esmalte que corresponde a la corona dental y una parte cubierta por el cemento, llamada raíz, la zona de unión de ambas partes se denomina cuello dental (Olivares 2008).

Desde un punto de vista histológico, el diente está compuesto por cuatro tejidos: el esmalte, el cemento, la dentina y la pulpa dental (Olivares 2008).

El esmalte es una capa delgada y dura que cubre la corona del diente, está compuesto principalmente por sustancia inorgánica (96%) que es formada por los ameloblastos antes de la erupción dental, por tal motivo, el esmalte no posee capacidad regeneradora posterior a la erupción (Bellows 2010).

La dentina conforma la masa más importante en la mayor parte de los dientes (Olivares 2008), está compuesta por tejido conectivo especializado de origen mesenquimatoso que corresponde al segundo tejido más duro del cuerpo después del esmalte. La dentina contiene un 70% de sustancia inorgánica y un 30% de sustancia orgánica (agua, colágeno y mucopolisacáridos) (Bellows 2010). La dentina es porosa, cada milímetro cuadrado contiene cerca de 40000 túbulos dentinales que comunican entre la pulpa y las uniones dentina-esmalte y dentina-cemento. En el gato y en otras especies, entre ellas el perro, se han observado dos características microscópicas de la dentina que pueden estar presentes o no, la vasodentina y la osteodentina. La vasodentina es caracterizada por una inclusión vascular microscópica dentro del tercio externo de la dentina. La osteodentina, a diferencia de la vasodentina, se localiza en la dentina adyacente al canal pulpar (Bellows 2010). Existen tres tipos de dentina: dentina primaria, secundaria y terciaria. La dentina primaria está presente durante la formación del diente deciduo y permanente. A medida que

aumenta la edad del animal, la dentina primaria es reemplazada continuamente con dentina secundaria. Finalmente, la dentina terciaria corresponde a tejido de reparación (Logan 2006).

La pulpa es un tejido blando que ocupa un espacio existente en la porción central del diente llamado cavidad pulpar (Olivares 2008). Está compuesta por tejido conectivo, nervios, vasos sanguíneos, vasos linfáticos, colágeno y odontoblastos que generan dentina durante toda la vida del animal (Bellows 2010).

El cemento corresponde a la capa que cubre la raíz del diente y sirve de inserción para el ligamento periodontal, tiene una porción celular y una acelular, el cemento acelular está presente en el tercio coronal de la raíz, mientras que él celular se encuentra en los dos tercios apicales de la raíz (Bellows 2010).

3.1.2. Tejido periodontal

El periodonto o tejido periodontal corresponde a una unidad anatómica cuya función es insertar y sujetar el diente a la mandíbula y a la arcada superior, además proporciona un aparato suspensorio resistente a las fuerzas normales de masticación y el uso de los dientes. El periodonto está formado por la encía, el ligamento periodontal, cemento y hueso alveolar (Bellows 2010).

La gingiva hace referencia a la mucosa oral queratinizada que cubre el proceso alveolar y rodea la porción cervical de la corona dental (Bellows 2010). Se divide en encía libre y encía adherida (Logan 2006)

El ligamento periodontal corresponde a tejido conectivo denso que ancla la raíz del diente al hueso alveolar. El ligamento periodontal actúa como un aparato suspensorio y de amortiguación contra las fuerzas de oclusión (Harvey 2005, Logan 2006, Bellows 2010).

El hueso alveolar aloja el diente y otorga inserción a las fibras del ligamento periodontal. El alveolo puede ser dividido en dos partes: el hueso alveolar propiamente tal, que es una capa ósea delgada que rodea la raíz dental, además de permitir la inserción del ligamento periodontal; el hueso alveolar de soporte, que consta de hueso compacto, cortical o esponjoso en las superficies vestibulares y oral del proceso alveolar (Bellows 2010).

3.1.3. Dentadura del gato doméstico y tipos de dientes

3.1.3.1. Fórmula dental: en el gato doméstico la dentición está adaptada a la dieta cárnica, lo que se evidencia en la reducción de la serie molar, eliminando prácticamente el potencial de aplastamiento que se presenta en el perro (Olivares 2008). Como los dientes de cada lado de ambas arcadas generalmente son iguales, tanto en número como en carácter, la dentición completa puede indicarse brevemente por una fórmula dental (Olivares 2008). En el gato doméstico la fórmula empleada para referirse a la dentadura decidua corresponde a: 2x (I 3/3, C 1/1, P 3/2)= 26 dientes mientras que la fórmula dental permanente es: 2x (I 3/3, C 1/1, P 3/2, M 1/1)= 30 dientes (Bellows 2010). En esta fórmula, las letras indican la clase de diente y las cifras situadas hacia la izquierda y derecha de la barra dan el número de dientes en cada lado de las arcadas superior e inferior respectivamente (Olivares 2008). Anatómicamente, el primer premolar maxilar y el primer y segundo premolar mandibular están ausentes en el gato (Logan 2006).

3.1.3.2. Sistema de Triadan modificado: a cada una de las piezas dentales se le asigna un número para su identificación en base al sistema de Triadan modificado, en dicho sistema, los incisivos maxilares derecho son enumerados 101, 102 y 103 comenzando desde el incisivo central y los incisivos maxilares izquierdos son enumerados 201, 202 y 203. Los incisivos mandibulares izquierdos son representados por los números 301, 302, 303 y los mandibulares derechos son el 401, 402 y 403. Los caninos maxilares derecho e izquierdo corresponden al número 104 y 204 respectivamente, los caninos mandibulares izquierdo y derecho son enumerados 304 y 404 respectivamente. El segundo premolar hace referencia al 106 (derecho) y 206 (izquierdo). El tercer premolar maxilar corresponde al 107 (derecho) y 207 (izquierdo), el tercer premolar mandibular adopta los números 307 (izquierdo) y 407 (derecho). El cuarto premolar superior es enumerado 108 (derecho) y 208 (izquierdo) mientras que el cuarto premolar mandibular es representado por los números 308 (izquierdo) y 408 (derecho). Finalmente, el primer molar es enumerado 109 (maxilar derecho), 209 (maxilar izquierdo), 309 (mandibular izquierdo) y 409 (mandibular derecho) (Figura 1) (Bellows 2010).

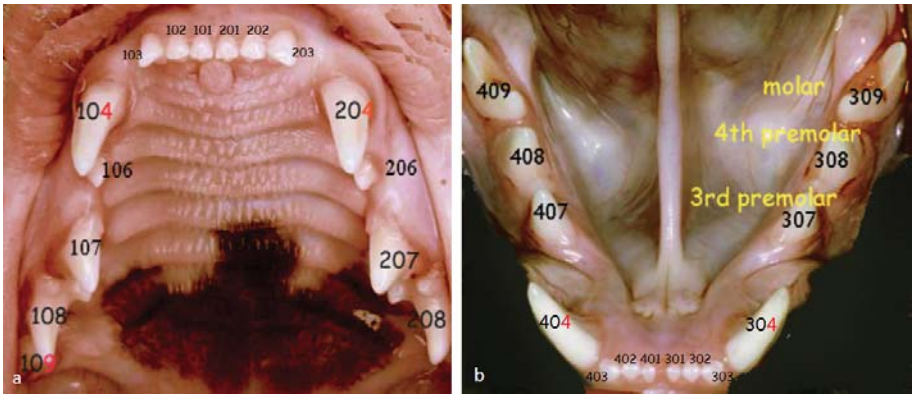

Figura 1: Enumeración de las piezas dentales según el sistema de Triadan modificado. Donde la figura "a" corresponde a los dientes de la arcada maxilar y la figura "b" hace referencia a la mandibular (adaptado de Bellows 2010).

3.2 PATOLOGÍAS DENTALES COMUNES EN EL GATO DOMÉSTICO

Las patologías dentales son muy comunes en el gato doméstico, así lo demuestra un estudio realizado por Poblete (2006), donde se expone que el 90% de los gatos evaluados presentó algún tipo de patología dental. Además se observó que dentro de estas patologías la más frecuente es la enfermedad periodontal (90%), seguida por la ausencia dental (50%) y las fracturas dentales (20%). Una patología dental que no es reportada por este autor corresponde a la lesión ondontoclástica reabsortiva felina (LORF), la que es muy común en el gato doméstico, con una prevalencia que varía de un 29% a un 72% dependiendo de la metodología utilizada para detectar las lesiones, así como el origen y edad de los gatos evaluados (Lommer y Verstraete 2000, Ingham y col 2001, Pettersson y Mannerfelt 2003, Harvey y col 2004, Reiter y col 2005).

3.2.1. Enfermedad periodontal

La enfermedad periodontal es la enfermedad más común que afecta a perros y gatos (Harvey 2005, Gioso 2011). Poblete (2006) establece que el 90% de los gatos presenta algún grado de enfermedad periodontal. Esta patología se define como una enfermedad infecciosa causada por las bacterias de la placa dental (Logan 2006, Gioso 2011) y está constituida por dos condiciones: gingivitis y periodontitis. La gingivitis corresponde a la inflamación del tejido gingival y es el estado reversible de la enfermedad periodontal. La periodontitis hace referencia a la pérdida de inserción del diente, es un estado más avanzado e irreversible (Harvey 2005, Logan 2006, Gioso 2011).

La causa primaria de enfermedad periodontal es la placa dental, que corresponde a una matriz compuesta de glicoproteínas de la saliva y bacterias (Logan 2006, Gioso 2011). Inicialmente las bacterias que se adhieren, en su mayoría, son cocaceas aerobias Gram positivo, después de 24-48 horas de crecimiento lento, la placa aumenta de grosor y se agota el suministro de oxígeno creando un ambiente favorable para el crecimiento de microorganismos anaerobios (particularmente *Porphyromonas* spp) que son considerados como los responsables de los cambios patológicos que llevan a la destrucción del tejido periodontal, así como a la pérdida de inserción (Gioso 2011). Booij-Vrieling y col (2010) aislaron *Porphyromona* spp y *Tannerella forsythia* de la cavidad bucal tanto de gatos con enfermedad periodontal como de aquellos sin signos de esta enfermedad y de sus respectivos propietarios. En el mismo estudio se evidenció una prevalencia de *Porphyromona gulae* del 90% en gatos sanos y de un 100% en gatos con signos visibles de enfermedad periodontal, postulando que *P. gulae* en gatos podría ser un patógeno oportunista que iniciaría la infección endógena. También observó una alta prevalencia de *Tannerella forsythia* en muestras de placa de ambos, gatos sanos (89% en cultivo, 98% con PCR) y en gatos con enfermedad periodontal (100% por ambos métodos). El hallazgo de dos aislamientos idénticos de *T. forsythia* en gatos, como en sus propietarios, sugiere que habría ocurrido transmisión entre el gato y el dueño o viceversa.

Experimentalmente se ha creado una vacuna a partir de cepas vivas de *P. gulae* B43 utilizando ratones como modelo experimental. La inmunización de éstos con *P. gulae* B43 evidenció una inhibición en la progresión de la pérdida de hueso alveolar, provocada por infecciones de cepas homólogas de *P. gulae* B43 así como por cepas heterólogas como *P. gulae* B69 (cepa aislada de gatos). Además, esta bacterina otorga una protección cruzada contra *P. salivosa*, el segundo patógeno aislado con mayor frecuencia en animales de compañía con enfermedad periodontal (Hardham y col 2005).

Cuando la placa dental es sometida a la mineralización de las sales de calcio presentes en la saliva se forma el cálculo dental, que promueve la gingivitis al proporcionar una superficie rugosa para la acumulación y maduración de la placa (Gioso 2011). Existen sustancias quelantes del calcio, como los fosfatos (hexametafosfato de sodio y tripolifosfato de sodio), que al ser incluidos en la dieta reducen el depósito de cálculo en la superficie dental (Pinto y col 2008).

Con respecto a la signología de esta enfermedad, un estudio realizado por Poblete (2006) refleja que la gingivitis es el signo hallado con mayor frecuencia (90%) en gatos con enfermedad periodontal, seguido por la placa dental (87,1%) y cálculo dental (75,7%), con menor frecuencia se

observó la recesión gingival, exposición de la furcación, movilidad dental, halitosis, sensibilidad dentaria, hiperplasia gingival y ptialismo.

La salud oral se logra a través de una combinación de atención periodontal profesional, así como los cuidados adecuados dados por el propietario (Logan 2006).

Resultados de un estudio realizado por Kesavalu y col (2007) sugieren que las dietas ricas en Omega 3 pueden ser indicadas para prevenir y/o intervenir en lesiones inflamatorias crónicas provenientes de periodontitis. En dicho estudio se evidenció que la suplementación dietaria con Omega 3 disminuye la expresión de RNAm de Interleuquin 1β y factor de necrosis tumoral, sugiriendo una disminución de citoquinas proinflamatorias que se vería reflejado en una disminución de la inflamación gingival.

3.2.2. Lesión odontoclástica reabsortiva felina (LORF)

Es considerada una de las condiciones orales más común en el gato doméstico (Van Wessum y col 1992, Pettersson y Mannerfelt 2003, Negro y col 2005). Esta enfermedad dental ha recibido múltiples denominaciones: lesión cervical, carie felina y caries cervicales (Ingham y col 2001, Pettersson y Mannerfelt 2003, Negro y col 2005). Sin embargo, al no conocerse el origen de estas lesiones, pero si la naturaleza de su génesis (reabsorción de la estructura del diente a partir de odontoclastos estimulados), la denominación, lesión odontoclástica reabsortiva felina (LORF), caracteriza la enfermedad adecuadamente (Negro y col 2005). Estas lesiones se pueden iniciar en cualquier lugar de la superficie del diente, sin embargo, la probabilidad de que progresen a ser clínicamente detectables depende de la localización del diente en las que ocurren, es así como lesiones iniciales detectadas en la raíz del diente se observan asociadas a reparación, mientras que aquéllas que comienzan en la unión cemento esmalte no se asocian a respuestas reparativas, progresando de esta forma a LORF clínica (DeLaurier y col 2009). Resultados similares se observan en un estudio realizado por Gorrel y Larsson (2002), donde se evidenció que todos los gatos sufren procesos reabsortivos en la superficie del cemento, sin embargo, éstos progresan a LORF clínica cuando el cemento pierde su capacidad de reparación, los mismos autores proponen que aunque las lesiones no se inician en la zona cervical, las diferencias histológicas en esta región, podrían reflejar un cemento con una habilidad afectada para reparar.

El proceso reabsortivo, en un inicio, afecta la superficie del cemento radicular, acompañado por formación de tejido de reparación similar al cemento, la reabsorción progresa hacia la dentina y es asociado a anquilosis. La lesión avanza gradualmente dentro de la dentina radicular, formando canales de reabsorción que eventualmente se pueden expandir hacia la corona. La pérdida de la dentina de la corona aumenta la fragilidad del diente, en muchos casos la corona se vuelve tan frágil que al menor trauma, el diente se fractura (Gorrel y Larsson 2002).

La LORF se clasifica en dos tipos en base a la apariencia radiográfica de la raíz dental (DuPont y DeBowes 2002):

- LORF tipo 1: se ha asociado a la presencia de periodontitis y se caracteriza por presentar una raíz dental con radiodensidad similar a la raíz de los dientes adyacentes, aunque se pueden observar zonas focales de radiolucidez. El espacio del ligamento periodontal se mantiene intacto.

- LORF tipo 2: no se ha asociado a periodontitis y en ella la raíz dental pierde su radiodensidad, así como el espacio del ligamento periodontal pierde su integridad.

Lyon (1992) clasifica la LORF a partir del grado de destrucción de los tejidos que conforman el diente en:

- LORF estado 1: corresponde a un defecto superficial en esmalte y/o cemento.

- LORF estado 2: lesión que involucra la dentina.

- LORF estado 3: lesión que invade la cavidad pulpar.

- LORF estado 4: hace referencia a aquella lesión donde se ve comprometida la cavidad pulpar, además de presentar una pérdida importante de la integridad de la estructura del diente.

Los dientes que se ven afectados con mayor frecuencia son el tercer premolar inferior, así como el cuarto premolar inferior y superior (Negro y col 2005, Reiter y col 2005). La teoría actual y más probable sobre la etiología de esta enfermedad es que sea iniciada por una causa (o más de una) que resulte en la desmineralización de la superficie de la raíz, seguido por una serie de factores que pueden ser inherentes del gato o inducidas por la dieta u otro factor o factores extrínsecos (DuPont 2005). Entre los factores asociados a LORF se encuentra la edad del individuo, se establece que estas lesiones aumentan con la edad (Ingham y col 2001, Pettersson y Mannerfelt 2003, Reiter y col 2005); el tipo de dieta ingerida por el individuo, donde Pettersson y Mannerfelt (2003) encontraron asociación entre el consumo de dieta mixta (seca y húmeda) con la presentación de LORF, sin embargo, dichos autores mencionan que estos resultados deben ser analizados con mayor cautela. Reiter y col (2005) por el contrario, proponen que no existe asociación estadística entre la ingesta de dieta seca (pellets) o húmeda (enlatada) con LORF, pero si hay una mayor probabilidad de presentación de LORF en aquellos gatos que consumen carne y pescado tanto crudos como sometidos a procesos térmicos. Otro factor que puede incidir en la presentación de LORF es el estado de vacunación de los animales, Reiter y col (2005) mencionan que aquellos gatos no vacunados contra agentes que provocan infección del tracto respiratorio superior, tienen una mayor probabilidad de padecer LORF que aquéllos vacunados. Por otro lado, no se ha encontrado asociación entre infección con virus de leucemia felina y el virus de inmunodeficiencia felina y LORF (Pettersson y Mannerfelt 2003, Reiter y col 2005). Estudios recientes ponen en evidencia la importancia de la vitamina D en las lesiones reabsortivas y es así como Booij-Vrieling y col (2009) identificaron un aumento de la expresión de genes de ciertas interleuquinas estimuladoras de osteoclastogénesis en tejido provenientes de gatos con lesiones reabsortivas, así como un aumento en la expresión de RNAm de receptores nucleares de vitamina D (nVDR) en dientes afectados por lesiones reabsortivas, sugiriendo que 1,25(OH)2D podría jugar un rol fundamental en la patología de la reabsorción dental. Reiter y col (2005) establecen que la concentración media de 25-OHD sérica es significativamente mayor en gatos con LORF que aquellos sin LORF. También mencionan que las concentraciones medias de fósforo sérico son significativamente mayores y la concentración media de la razón calcio/fósforo es significativamente menor en gatos con LORF comparados con aquéllos sin LORF.

Los principales signos clínicos observados incluyen: inflamación y sangrado gingival, dolor, ptialismo, halitosis, renuencia a beber, anorexia y pérdida ponderal (Booij-Vrieling y col 2009).

Las lesiones superficiales en el esmalte o en la corona son diagnosticadas fácilmente mediante observación directa, pero pueden ser difíciles de ver si están cubiertas por placa o cálculo dental (DuPont 2005). Todo diente afectado por lesiones reabsortivas clínicas, debería ser evaluado mediante radiografía dental, debido a que las LORF a menudo simulan la punta de un iceberg, representando sólo una pequeña fracción de los cambios patológicos que afectan al diente (DuPont 2005). Existen lesiones indetectables clínicamente que pueden ser identificadas mediante radiografía además, mediante la radiografía se puede establecer el grado de afección real en algunas de la lesiones previamente graduadas mediante el estudio clínico. Es decir, la radiografía entrega información adicional relacionada con la presencia y extensión de las lesiones (Negro y col 2005).

3.3. OBJETIVOS

3.3.1. Objetivo general

- Describir la presentación de lesiones odontoclásticas reabsortivas felinas, diagnosticadas mediante radiografía, en gatos domésticos con enfermedad periodontal.

3.3.2 Objetivos específicos

- Identificar hallazgos radiográficos coincidentes con LORF.
- Identificar la prevalencia de LORF en gatos con enfermedad periodontal.
- Establecer la forma de presentación de LORF (según tipo y estado) mediante radiografía.

4. MATERIAL Y MÉTODOS

4.1. MATERIAL

4.1.1. Material biológico

El material biológico utilizado correspondió a 31 animales de la especie *Felis catus* (gato doméstico) mayores de 1 año de edad, con signología de enfermedad periodontal. Sólo para efectos del muestreo no se hizo distinción entre sexo y raza del animal.

Se trabajó con gatos domésticos atendidos en el hospital veterinario de la Universidad Austral de Chile y que fueron sometidos a anestesia por motivos ajenos al estudio, así como también se utilizaron gatos domésticos facilitados por diferentes propietarios quienes firmaron una carta de autorización para este procedimiento (Anexo 1).

4.1.2. Material farmacológico

- [1]Xilazina, 1 frasco de 50 ml, al 2%.
- [2]Ketamil, 1 frasco de 50 ml, al 10%.

4.1.3. Instrumental técnico

- Equipo de rayos x (General Electric DXD-350 II) al que se le acopló un colimador.
- Guantes de látex.
- Jeringas de tuberculina.
- Abreboca.

4.2. MÉTODOS

4.2.1. Selección del material biológico

Para seleccionar los animales que ingresaron al estudio se realizó una inspección visual de la cavidad oral de gatos mayores a 1 año de edad. Este procedimiento se realizó con el animal consciente y su objetivo fue buscar signos de enfermedad periodontal tales como: gingivitis, presencia de placa y/o cálculo dental, recesión gingival y exposición de la furca (Poblete 2006). Aquellos animales que presentaron dos o más de estos signos se consideraron en el estudio y por lo tanto, se procedió a tomarles radiografías de la cavidad oral, donde se examinaron las piezas dentales 104, 106, 107, 108, 204, 206, 207, 208, 304, 307, 308, 404, 407 y 408, según el sistema de Triadan modificado.

---

[1] Xilazina 2%, Laboratorio Centrovet, Chile.

[2] Ketamina clorhidrato 10%, Laboratorios Ilium Troy, Australia.

4.2.2. Radiografía

4.2.2.1. Técnica radiográfica: este procedimiento se realizó con el animal anestesiado, para lo cual se administró una dosis de 1mg/kg de Xilazina y 10mg/Kg de Ketamina vía intramuscular. Una vez anestesiado se obtuvieron dos proyecciones radiográficas extraorales, según lo señalado por Schebitz y Wilkens (1994):

- Proyección mediolateral de maxila izquierda y derecha, para dicho procedimiento, se adoptó la posición oblicua de la maxila con la boca abierta, donde el gato se posicionó en decúbito lateral con la boca abierta de manera que el paladar duro formó un ángulo de 45° con la película. El rayo central incidió sobre el borde alveolar del tercer premolar, formando un ángulo recto con la película (Figura 2a).

- Proyección mediolateral de mandíbula izquierda y derecha, para dicho procedimiento, se empleó la posición oblicua de mandíbula con la boca abierta, donde el gato se posicionó en decúbito lateral, la mandíbula formó un ángulo de 45° respecto a la película y el rayo central incidió sobre el borde alveolar del cuarto premolar, formando un ángulo recto con la placa (Figura 2b).

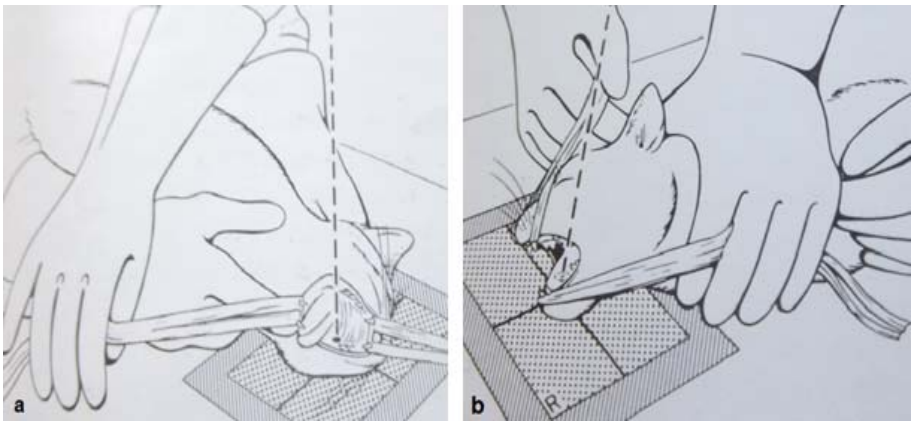

Figura 2: Proyecciones extraorales para la cavidad oral en felinos, donde la figura "a", corresponde a la posición oblicua del maxilar boca abierta para proyección mediolateral y la figura "b", corresponde a la posición oblicua de la mandíbula con boca abierta, proyección mediolateral (Schebitz y Wilkens 1994).

La técnica radiográfica se realizó con una exposición de 46 kV para la maxila y 44 kV para la mandíbula, una duración de 0.03 segundos y 100 mA para cada arcada.

4.2.2.2. Hallazgos radiográficos: se buscaron y registraron aquéllos coincidentes con LORF. Para tal motivo se procedió a la confección de una tabla de registro donde se mencionan los principales hallazgos radiográficos de LORF (Anexo 2).

La clasificación por tipo de estas lesiones se realizó en base a la apariencia radiográfica de la raíz dental según lo descrito por DuPont y DeBowes (2002).

La graduación de las lesiones se realizó en base a la destrucción de los tejidos que conforman el diente en cuatro estados según lo establecido por Lyon (1992).

4.2.3. Análisis descriptivo de los datos

Los datos registrados se ingresaron en una planilla de cálculo Excel, donde se realizó un análisis estadístico de tipo descriptivo de los hallazgos coincidentes con LORF a través de tablas y gráficos. También se calculó la proporción de gatos con LORF en base a los que presentaron enfermedad periodontal.

5. RESULTADOS

5.1. ANTECEDENTES GENERALES DEL GRUPO DE FELINOS DOMÉSTICOS EVALUADOS

El grupo en estudio correspondió a 31 individuos con dos o más signos de enfermedad periodontal. Dicho grupo estuvo constituido principalmente por hembras con un 61,29% mientras que los machos conformaban el 38,71% (Cuadro 1).

El promedio de edad del grupo de estudio fue de 3,5 años, donde el rango de etario fue de 1 a 10 años.

Cuadro 1: Distribución según sexo de los gatos con enfermedad periodontal que participaron en el estudio (n=31).

Sexo	N°	%
Macho	12	38,71
Hembra	19	61,29
Total	31	100

5.2. PREVALENCIA DE LESIÓN ODONTOCLÁSTICA REABSORTIVA FELINA EN GATOS CON ENFERMEDAD PERIODONTAL

De los 31 gatos evaluados nueve (29,03%) presentaron hallazgos radiográficos coincidentes con LORF. Este grupo de individuos estaba conformado principalmente por hembras, mientras que sólo un macho presentó LORF (Cuadro 2).

El promedio de edad del grupo de gatos que presentó LORF fue de 4,8 años, con un rango etario de 1 a 10 años. El promedio de edad de las hembras fue de 4,6 años y el del macho fue de 5 años.

Cuadro 2: Número de gatos incluidos en el estudio que presentaron LORF y distribución de esta patología según sexo del animal (n=9)

Sexo	N° individuos con LORF	%
Macho	1	11,11
Hembra	8	88,89
Total	9	100

5.3. HALLAZGOS RADIOGRÁFICOS DE LESIÓN ODONTOCLÁSTICA REABSORTIVA FELINA (LORF)

Se evaluaron radiográficamente un total de 426 piezas dentales, provenientes de los 31 gatos con enfermedad periodontal. De estas piezas, 23 (5,39%) presentaron hallazgos radiográficos coincidentes con LORF.

El número mínimo de dientes afectados con LORF, en cada individuo, fue 1 mientras que el máximo fue 10, con un promedio de 2,5 dientes afectados en cada gato.

Las piezas dentales que tuvieron una mayor frecuencia de presentación de LORF corresponden a las 108 y 207, ambas con un porcentaje del 26,1% (6/23). No se evidenciaron hallazgos radiográficos de LORF en la pieza 206 (Gráfico 1).

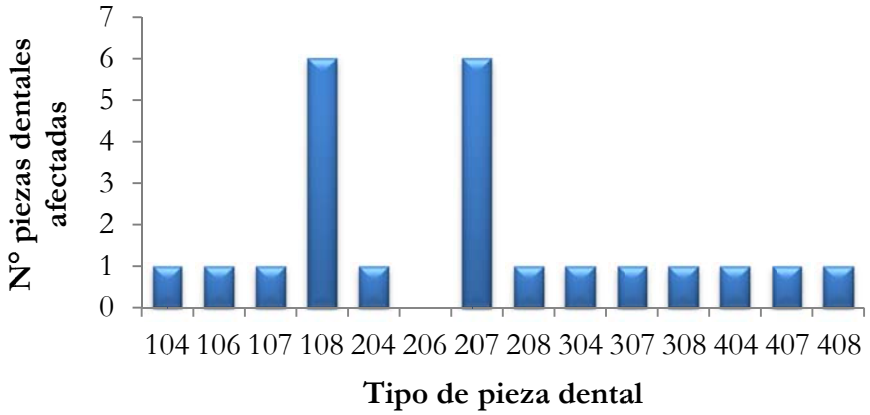

Gráfico 1: Número y tipo de piezas dentales afectadas por lesión odontoclástica reabsortiva felina (LORF) (n=23) provenientes de los gatos presentes en el estudio.

Los hallazgos radiográficos coincidentes con LORF encontrados corresponden a zonas radiolúcidas focales o difusas localizadas en la corona dental, en la raíz dental o en ambas; pérdida de la integridad del ligamento periodontal; raíces dentales que pierden su radiodensidad en comparación a los dientes adyacentes no afectados (raíz fantasma) y dientes que presentan una pérdida de la corona dental manteniendo un remanente de la raíz. De los hallazgos mencionados anteriormente, él que se encontró en la mayoría de las piezas dentales fue la pérdida de la integridad del ligamento periodontal, observándose en 16 piezas dentales de las 23 afectadas con LORF (69,57%); si se consideran las zonas radiolúcidas sin distinguir su localización en el diente, se evidencian un total de 15 piezas dentales (65,22%) con este tipo de lesiones. El tercer hallazgo radiográfico que se presentó con mayor frecuencia corresponde a la presencia de raíz fantasma, la que se manifestó en 14 piezas dentales (60,87%) (Cuadro 3).

Cuadro 3: Frecuencia de presentación de los hallazgos radiográficos de lesión odontoclástica reabsortiva felina (LORF) (n=23).

Hallazgos radiográficos		N° de piezas dentales afectadas	N° piezas dentales afectadas/ Piezas dentales con LORF (23)
Zonas radiolúcidas		15	65,22%
	En corona dental	7	30,43%
	En raíz dental	1	4,35%
	En corona y raíz dental	7	30,43%
Raíz fantasma		14	60,87%
Pérdida de la integridad del ligamento periodontal		16	69,57%
Pérdida de corona con raíz remanente		9	39,13%

5.4. CLASIFICACIÓN DE LAS LESIONES ODONTOCLÁSTICAS REABSORTIVAS FELINAS (LORF)

Al clasificar las LORF por tipo, se observó que de las 23 piezas dentales, en que se evidenciaron hallazgos radiográficos coincidentes con LORF, el 52,17% (12/23) presentó LORF tipo 2, mientras que el 47,83% (11/23) presentó LORF tipo 1 (Gráfico 2, Figura 3).

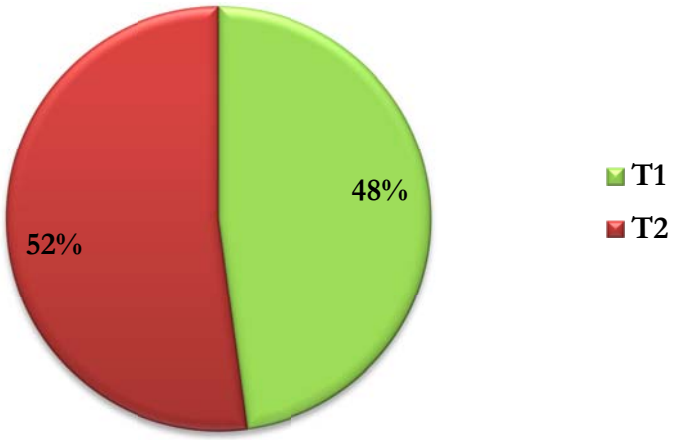

Gráfico 2: Porcentaje de piezas dentales afectadas por tipo uno (T1) y tipo dos (T2) de LORF, en base a los dientes que presentaron dicha patología (n=23), provenientes de los gatos incluidos en el estudio.

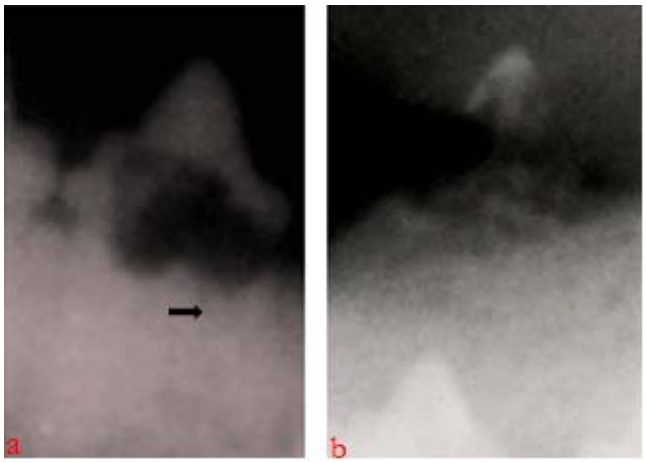

Figura 3: Imágenes radiográficas de piezas dentales 207 (a) y 407 (b) de gato doméstico. En la imagen "a" se observa la presencia de LORF tipo 1, donde se mantiene la radiodensidad de la raíz dental y el espacio del ligamento periodontal se encuentra intacto (indicado con la flecha negra). En la imagen "b" se aprecia la presencia de LORF tipo 2, donde la raíz dental pierde su radiodensidad y no se visualiza el espacio del ligamento periodontal.

Al clasificar las lesiones según el grado de destrucción de los tejidos dentales, se observó que el 69,57% (16/23), de las piezas dentales afectadas por LORF, presentaron estado 4, siendo éste el que se evidenció con mayor frecuencia, seguido del estado 3 (17,39%) y estado 2 (13%) finalmente, no se observó el estado 1 de LORF (Gráfico 3 y Figura 4).

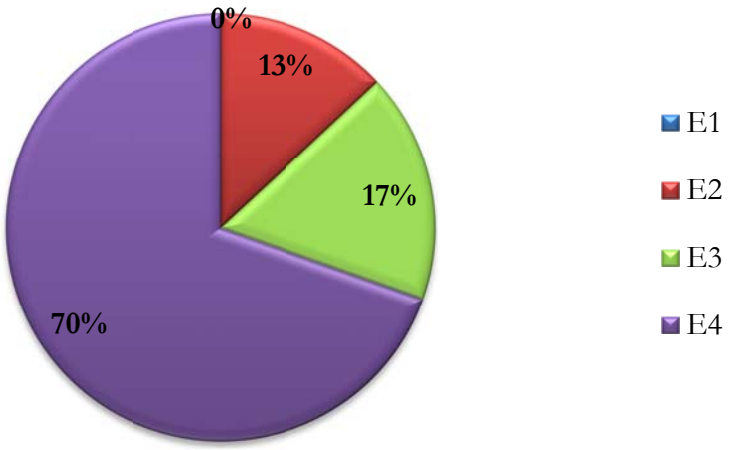

Gráfico 3: Porcentaje de piezas dentales afectadas por estado (E) de LORF, en base a los dientes que presentaron dicha patología (n=23), provenientes de los gatos incluidos en el estudio.

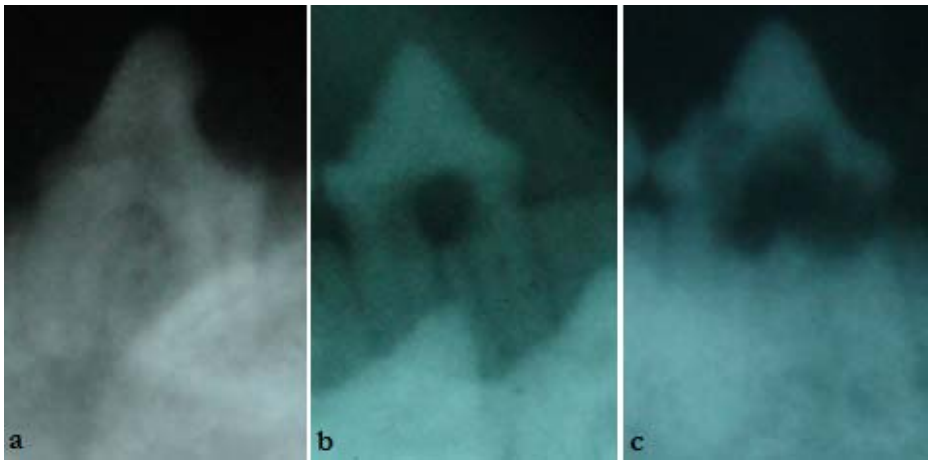

Figura 4: Imágenes radiográficas de piezas dentales de gato doméstico donde se evidencian tres estados diferentes de LORF. En la imagen "a", se observa la pieza dental 207 afectada por LORF estado 2. La imagen "b", corresponde a la pieza dental 307 con LORF estado 3 y en la imagen "c", se muestra la pieza dental 207 con LORF estado 4.

Al clasificar las LORF por tipo y estado, se evidenciaron LORF tipo 1 con tres diferentes estados de las lesiones que corresponden al estado 2, estado 3 y estado 4. Las LORF tipo dos se presentaron en conjunto al estado 4 y 2.

La mayoría de las piezas dentales presentaron LORF tipo2-estado 4 (T2E4) (47,83%), seguido por LORF tipo 1-estado 4 (T1E4) (21,74%) y LORF tipo 1-estado 3 (T1E3) (17,39%) (Gráfico 4).

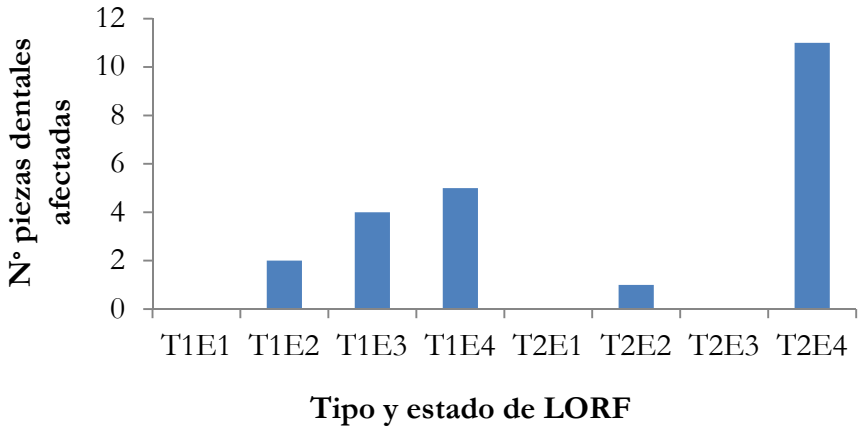

Gráfico 4: Número de piezas dentales afectadas según tipo (T) y estado (E) de LORF (n=23) provenientes de los gatos incluidos en el estudio.

6. DISCUSIÓN

6.1. ANTECEDENTES GENERALES DEL GRUPO DE FELINOS DOMÉSTICOS EVALUADOS

El grupo de gatos con enfermedad periodontal estaba constituido mayoritariamente por hembras, por otro lado, Poblete (2006) establece que no existe asociación entre el sexo del individuo y la presencia de enfermedad periodontal, sin embargo, el n del presente estudio es pequeño para poder establecer tal asociación y dicha condición puede ser atribuida a que la mayoría de los propietarios dispuestos a facilitar sus gatos tenían hembras de esta especie.

6.2. PREVALENCIA DE LESIÓN ODONTOCLÁSTICA REABSORTIVA FELINA (LORF) EN GATOS CON ENFERMEDAD PERIODONTAL

La prevalencia de LORF fue de 29,03%, cifra similar (29%) es presentada por Ingham y col (2001). Estos resultados difieren de otros estudios que muestran prevalencias de LORF mayores, 49,3% (Harvey y col 2004) y 72,5% (Reiter y col 2005), diferencia que podría deberse a la media de edad del grupo evaluado, de 9 y 8,5 años respectivamente, mientras que la edad promedio de los individuos de este estudio fue de 3,5 años. La edad de los gatos se ha descrito como un factor que se asocia a LORF, la probabilidad de presentación de estas lesiones incrementa a medida que aumenta la edad (Ingham y col 2001, Pettersson y Mannerfelt 2003, Reiter y col 2005).

La prevalencia de LORF fue mayor en hembras (88,89%) que en machos (11,11%), sin embargo, se ha establecido que no existe asociación estadísticamente significativa entre el sexo y la presencia de LORF (Pettersson y Mannerfelt 2003, Reiter y col 2005). En este estudio, el n de las hembras difiere en gran medida con el de los machos, por lo tanto, no se puede hacer una asociación estadística para respaldar lo propuesto por los autores mencionados anteriormente.

6.3. HALLAZGOS RADIOGRÁFICOS DE LESIÓN ODONTOCLÁSTICA REABSORTIVA FELINA (LORF)

Las piezas dentales que se afectaron con mayor frecuencia de LORF en este estudio corresponden a la 108 y 207, aquellos datos coinciden con lo descrito por Van Wessum y col (1992), quienes reportan que el cuarto premolar superior (108 y 208) es el diente más afectado. De otra forma, Ingham y col (2001) describen que las piezas dentales más afectadas por LORF corresponden a la 307 y 407, mientras que la 108 no presentó lesiones. Estudios realizados por otros autores reportan que el tercer premolar mandibular (307 y 407), primer molar mandibular (309 y 409) y cuarto premolar maxilar (108 y 208) son los dientes que se ven afectados con mayor frecuencia por LORF (Negro y col 2005, Reiter y col 2005). Harvey y col (2004) establecen que el diente más afectado corresponde al primer molar mandibular (309 y 409), seguido por los caninos

mandibulares (301 y 401) y los caninos maxilares (101 y 201) mientras que los premolares maxilares no presentan afección. Las piezas dentales 309 y 409 no se consideraron en este estudio, sin embargo, esto no debería afectar en gran medida los resultados obtenidos debido a que un estudio realizado por Heaton y col (2004) establece que el estado de LORF puede ser diagnosticado en el 93,4% de los casos (9 de cada 10 gatos) utilizando sólo radiografías intraorales de las piezas dentales 307 y 407.

La pérdida de integridad del ligamento periodontal corresponde al hallazgo radiográfico que se presentó con mayor frecuencia, afectando a un 69,57% de las piezas dentales con LORF. Gorrel y Larsson (2002), mediante histología, observaron alteración del ligamento periodontal en la totalidad de los dientes que presentaron reabsorción y describen que el ligamento pierde la estructura distintiva de sus haces de fibras y se vuelve más estrecho. En aquellos dientes, que además manifestaron anquilosis, el ligamento adoptó una apariencia vascular y edematosa.

En este estudio, no se evidenció anquilosis en la raíz de los dientes afectados por LORF. Lo que difiere con lo descrito por Gorrel y Larsson (2002) quienes, mediante histología, encontraron que todos los dientes que presentaron lesiones reabsortivas que abarcan la dentina, manifestaban anquilosis de la raíz. Esta diferencia puede deberse a la metodología utilizada para detectar las lesiones.

6.4. CLASIFICACIÓN DE LAS LESIONES ODONTOCLÁSTICAS REABSORTIVAS FELINAS (LORF)

Al clasificar las LORF por tipo, se observó que las piezas dentales con LORF tipo 2 representaban una proporción levemente mayor (52,17%) que las LORF tipo 1 (47,83%), resultados similares fueron descritos por DuPont y DeBowes (2002), quienes informan que las lesiones tipo 2 se presentan en el 50,6% de la piezas dentales con LORF y las lesiones tipo 1, en el 49,4%. Estos autores, además proponen, que existe una asociación estadísticamente significativa entre LORF tipo 1 y la presencia de periodontitis. En el presente estudio no se hizo distinción entre periodontitis y gingivitis por lo tanto, no se puede respaldar tal aseveración.

El estado 4 de LORF se presentó en la mayoría de las piezas dentales (69,57%), esto coincide con lo descrito por Lommer y Verstraete (2000), sin embargo, estos autores obtuvieron una variación menor en los porcentajes de cada estado de LORF así la LORF estado 4 corresponde a un 35,45%, la LORF estado 2 representa un 34,74% y la LORF estado 3, un 29,81%.

En el presente estudio no se observaron piezas dentales afectadas por el estado 1 de LORF, condición que es explicada por Lommer y Verstraete (2000), quienes establecen que el estado 1 de LORF no es detectable radiográficamente.

Las piezas dentales se clasificaron además por tipo y estado de LORF, se observó que la mayoría de los dientes presentaron LORF tipo 2 estado 4, si bien, durante el desarrollo de esta investigación no se encontraron trabajos que entreguen datos similares para poder comparar los

resultados, este tipo de clasificación, según lo mencionado por DuPont (2005), es importante al momento de seleccionar el tratamiento de la pieza dental afectada por LORF.

6.5. CONCLUSIONES

- La prevalencia de LORF en base a los gatos con enfermedad periodontal presentes en el estudio fue de 29,03%.

- Las piezas dentales afectadas con mayor frecuencia por LORF fueron la 108 y 207.

- La pérdida de integridad del ligamento periodontal corresponde al hallazgo radiográfico de LORF de mayor presentación.

- La LORF tipo 2 se presentó con mayor frecuencia así como la LORF estado 4.

7. REFERENCIAS

Bellows J. 2010. Anatomy. In: Bellows J (ed). *Feline Dentistry: Oral Assessment, Treatment, and Preventative Care.* Wiley-Blackwell, Iowa, USA, Pp 5-27.

Booij-Vrieling HE, MA Tryfonidou, FM Riemers, LC Penning, HAW Hazewinkel. 2009. Inflammatory cytokines and the nuclear vitamin D receptor are implicated in the pathophysiology of dental resorptive lesions in cats. *Vet Immunol Immunopathol* 132, 160-166.

Booij-Vrieling HE, WA van der Reijden, DJ Houwers, WEAJ de Wit, CJ Bosch-Tijhof, LC Penning, AJ van Winkelhoff, HAW Hazewinkel. 2010. Comparison of periodontal pathogens between cats and their owners. *Vet Microbiol* 144, 147-152.

DeLaurier A, A Boyde, B Jackson, MA Horton, JS Price. 2009. Identifying early osteoclastic resorptive lesions in feline teeth: a model for understanding the origin of multiple idiopathic root resorption. *J Periodont Res* 44, 248-257.

DuPont GA, LJ DeBowes. 2002. Comparison of Periodontitis and Root Replacement in Cat Teeth with Resorptive Lesions. *J Vet Dent* 19, 71-75.

DuPont GA. 2005. Radiographic Evaluation and Treatment of Feline Dental Resorptive Lesions. *Vet Clin Small Anim* 35, 943-962.

Gioso MA. 2011. Periodontal disease: cause, progression and local impact. *Proceeding of the 36th World Small Animal Veterinary Congress WSAVA*, Jeju, Korea, Pp 324-326.

Gorrel C, A Larsson. 2002. Feline odontoclastic resorptive lesions: unveiling the early lesion. *J Small Anim Pract* 43, 482-488.

Hardham J, M Reed, J Wong, K King, B Laurinat, C Sfintescu, R Evans. 2005. Evaluation of a monovalent companion animal periodontal disease vaccine in an experimental mouse periodontitis model. *Vaccine* 23, 3148-3156.

Harvey CE, P Orsini, C McLahan, C Schuster. 2004. Mapping of the Radiographic Central Point of Feline Dental Resorptive Lesions. *J Vet Dent* 21, 15-21.

Harvey CE. 2005. Prevention of periodontal disease a different approach. *Proceeding of the NAVC North American Veterinary Conference*, Orlando, USA, Pp 205-208.

Heaton M, J Wilkinson, C Gorrel, R Butterwick. 2004. A rapid screening technique for feline odontoclastic resorptive lesions. *J Small Anim Pract* 45, 598-601.

Ingham KE, C Gorrel, J Blackburn, W Farnsworth. 2001. Prevalence of odontoclastic resorptive lesions in a population of clinically healthy cats. *J Small Anim Pract* 42, 439-443.

Kesavalu L, V Bakthavatchalu, MM Rahman, J Su, B Raghu, D Dawson, G Fernandes, JL Ebersole. 2007. Omega-3 fatty acid regulates inflammatory cytokine/mediator messenger RNA expression in *Porphyromonas gingivalis*-induced experimental periodontal disease. *Oral Microbiol Immunol* 22, 232-239.

Logan E. 2006. Dietary Influences on Periodontal Health in Dogs and Cats. *Vet Clin Small Anim* 36, 1385-1401.

Lommer MJ, FJM Verstraete. 2000. Prevalence of odontoclastic resorption lesions and periapical radiographic lucencies in cats: 265 cases (1995-1998). *J Am Vet Med Assoc* 217, 1866-1869.

Lyon KF. 1992. Subgingival odontoclastic resorptive lesions. Classification, treatment, and results in 58 cats. *Vet Clin North Am Small Anim Pract* 22, 1417-1432.

Negro VB, SZ Hernández, DM Saccomanno. 2005. Detección de lesiones odontoclásticas reabsortivas felinas (LORF) mediante examen clínico y radiológico. *Invet* 7, 87-97.

Olivares R. 2008. Anatomía odontológica veterinaria. *Tecnovet* 14, 12-16.

Pettersson A, T Mannerfelt. 2003. Prevalence of Dental Resorptive Lesions in Swedish Cats. *J Vet Dent* 20, 140-142.

Pinto ABF, FMOB Saad, CAL Leite, AA Aquino, MP Alves, DAR Pereira. 2008. Tripolifosfato de sódio e hexametafosfato de sódio na prevenção do cálculo dentário em cães. *Arq Bras Med Vet Zootec* 60, 1426-1431.

Poblete CMS. 2006. Descripción y caracterización de las patologías dentales más frecuentes en felinos domésticos. *Memoria de título*, Escuela de Medicina Veterinaria, Universidad Austral de Chile, Valdivia, Chile.

Reiter AM, KF Lyon, RF Nachreiner, FS Shofer. 2005. Evaluation of calciotropic hormones in cats with odontoclastic resorptive lesions. *Am J Vet Res* 66, 1446-1452.

Schebitz H, H Wilkens. 1994. Cabeza. En: Schebitz H, H Wilkens (ed). *Atlas de anatomía radiográfica canina y felina.* Grass-Iatros, Barcelona, España, Pp 154-164.

Van Wessum R, CE Harvey, PR Hennet. 1992. Feline dental resorptive lesions. Prevalence patterns. *Vet Clin North Am Small Anim Pract* 22, 1405-1416.

8. ANEXOS

Anexo 1: Ficha autorización anestesia general.

AUTORIZACIÓN PARA ANESTESIA GENERAL

Nombre: _____ Especie:_____

Raza: _____Sexo: _____ Edad: _____ Peso _____

Nombre del propietario: _____

Dirección: _____ Teléfono: _____

Tipo de anestesia: _____.

Informado (a) del procedimiento a realizar y de los riesgos de la anestesia, autorizo a Paulina Andrea Sepúlveda García RUT 16.806.291-5 a anestesiar a mi mascota en la forma señalada con el fin de cooperar en la parte práctica de su memoria de titulación: "*Hallazgos de lesiones odontoclásticas reabsortivas felinas (LORF) mediante radiografía , en gatos con enfermedad periodontal de la ciudad de Valdivia"* con el fin de obtener su título de Médico veterinario.

_____

FIRMA Y RUT DUEÑO DE MASCOTA

Valdivia, _____ de _____ de 2012.

Anexo 2: Tabla de registro de los principales hallazgos radiográficos sugerentes de lesiones odontoclásticas reabsortivas felinas (LORF).

Gato (N° Rx):		104	106	107	108	204	206	207	208	304	307	308	404	407	408
Lesión radiolúcida en corona															
	Sólo esmalte afectado														
	Afectado esmalte y dentina														
	Afectado esmalte, dentina y pulpa														
Lesión radiolúcida en raíz															
	Sólo cemento afectado														
	Afectado cemento y dentina														
	Afectado cemento, dentina y pulpa														
Anquilosis de raíz															
Raíz fantasma															
Pérdida de integridad del ligamento periodontal															
Pérdida de integridad de lámina dura															
Pérdida de corona con retención de raíz															
Otros (fracturas, pérdida de piezas dentales, etc.)															

9. AGRADECIMIENTOS

Quisiera agradecer a mi madre por su apoyo, su cariño y sus sabios consejos.

A mi padre, por que siempre ha creído en mí y fue el primero en apoyarme cuando decidí estudiar esta hermosa carrera.

A mi tío José Cuevas, por que siempre se ha precupado de mi bienestar y el de mi hermano, así como su disponibilidad a ayudarnos.

A mi abuelita Sonia por su cariño y por brindarme un hogar los últimos años de mi carrera.

A mi abuelita Mirtha, quien a la distancia siempre se preocupa por mí.

A Ariel Flores por ser mi compañero, por su apoyo y ayuda siempre que la he necesitado.

Al Dr Mieres, mi profesor guía, quien siempre estuvo dispuesto a ayudarme en este proceso.

Al Dr Juan Luis Moreno, mi profesor copatrocinante, por su buena voluntad a ayudarme en la parte teórica de la tesis.

A Yukitaka Kani y Danitza Astorga, quienes me ayudaron a realizar este trabajo facilitando la parte práctica de mi tesis.