UNIVERSIDAD AUSTRAL DE CHILE

FACULTAD DE CIENCIAS VETERINARIAS

INSTITUTO DE FARMACOLOGÍA

CARACTERIZACIÓN ANATÓMICA DE LA ZONA LARÍNGEA POR MEDIO DE TOMOGRAFÍA COMPUTARIZADA EN CANINOS MESOCEFÁLICOS.

Memoria de título presentada como parte de los requisitos para optar al TÍTULO DE MÉDICO VETERINARIO.

BÁRBARA ANDREA PÉREZ MÁRQUEZ

VALDIVIA – CHILE

2007

PROFESOR PATROCINANTE _____
Nombre Firma

PROFESOR COPATROCINANTE _____
Nombre Firma

PROFESORES CALIFICADORES _____
Nombre Firma

_____
Nombre Firma

FECHA DE APROBACIÓN: ____17 diciembre del 2007.___

ÍNDICE

Capítulo	Página
1. RESUMEN.....	1
2. SUMMARY.....	2
3. INTRODUCCIÓN.....	3
4. MATERIAL Y MÉTODOS.....	12
5. RESULTADOS.....	15
6. DISCUSIÓN.....	48
7. BIBLIOGRAFÍA.....	57
8. AGRADECIMIENTOS.....	63

1. RESUMEN

La laringe esta formada por cuatro cartílagos, la epiglotis, el cartílago tiroides, el cartílago cricoides y el cartílago aritenoides. Existe sin embargo poca información acerca de ésta área anatómica en caninos que pueda ser utilizada en interpretaciones de diagnóstico por imágenes incluyendo la Tomografía Computarizada (TC). El objetivo de este estudio fue describir la anatomía normal de la laringe y sus estructuras adyacentes, en 3 caninos mesocefálicos por medio de imágenes transversales de TC y correlacionarlas con cortes anatómicos. Para ello se utilizaron 2 caninos de 1 año de edad, de 5,6 y 18,5 kg respectivamente y un canino de 10 años aproximadamente con un peso de 12,8 kg. Los primeros dos animales fueron eutanasiados previo al examen TC y luego los cadáveres fueron posicionados en decúbito dorsal con el cuello extendido sobre una base de madera. Las imágenes fueron obtenidas con un tomógrafo de cuarta generación y los parámetros técnicos incluyeron un espesor de corte de 2 mm. y un intervalo de corte de 3 mm. Se obtuvieron imágenes transversales de la región laríngea desde las bulas timpánica hasta 3ª vértebra cervical. Luego los cadáveres fueron congelados por 1 semana a -20 º C para ser seccionados transversalmente a un espesor de 3 mm. Los cortes anatómicos fueron fotografiados, rotulados y comparados con las imágenes de TC correspondientes. Finalmente, se realizó el escáner del tercer perro, el cual fue anestesiado y trasladado a la sala de exámenes para su posicionamiento en decúbito esternal sobre la mesa del equipo. Luego instantes antes del inicio del examen de TC el animal fue inyectado por vía endovenosa con el medio de contraste Optiray ® 320 (Ioversol Injection USP 68%, 320 mg/ml). Para el examen de TC se utilizaron los mismos parámetros técnicos usados en los otros perros.

En los tres animales en estudio, los resultados de las imágenes transversales de TC mostraron que la cavidad central de la laringe, que incluye el vestíbulo laríngeo, rima glotis y cavidad infraglótica fueron visibles como espacios hipodensos en todas las imágenes de TC. A nivel del músculo vocal se observó un estrechamiento de la vía aérea de forma elíptica, el cual correspondió a la glotis, otros espacios que también pudieron ser identificados en los 3 animales fueron los recesos piriformes, valléculas epiglóticas y los ventrículos laterales. En cuanto a los cartílagos laríngeos, el cartílago tiroides y el cartílago cricoides fueron claramente representados como estructuras lineales hiperdensas, mientras que el cartílago aritenoides fue escasamente observado debido probablemente a la pobre calcificación en los animales jóvenes. La epiglotis fue identificada como una estructura cóncava transversal hipodensa. Algunos de los vasos sanguíneos de gran tamaño que pasan a nivel del cuello pudieron ser identificados. Por último no fue posible una exacta identificación de la musculatura intrínseca y extrínseca de la laringe. La TC provee un excelente método para la evaluación de la compleja anatomía de la laringe en caninos.

Palabras claves: Tomografía Computarizada, Laringe, Canino.

2. SUMMARY

ANATOMICAL CHARACTERIZATION OF THE LARYNX BY COMPUTED TOMOGRAPHY IN MESATICEPHALICS DOGS

The larynx is formed by 4 cartilages, the epiglottis, the thyroid cartilage, the cricoid cartilage and the arytenoid cartilage. There is scarce information about this anatomical area in dogs that can be used in imaging diagnostic studies including Computed Tomography (CT). The purpose of this study was to describe the normal anatomy of the larynx and its adjacent structures in 3 mesocephalics dogs by tranverse CT images and correlate those with anatomical sections.

For this study, two 1-year-old dogs of 5,6 and 18,5 kg respectively and one 10-year-old dog of approximately 12,8 kg were used. The first two animals were eutanazied before the CT examination and then the cadavers were positioned in dorsal recumbency over a wooden base plataform with their neck extended. The CT images were obtained with a fourth generation CT scanner and the technical parameters included a slice thickness of 2 mm. and a slice interval of of 3 mm. Traverse CT images of the laryngeal region were obtained from the tympanics bullae until to third cervical vertebra. Then, cadavers were frozen for 1 week at -20 º C to be later cuted tranversely to a thickness of 3 mm. The anatomical sections were photographed, labeled and compared with the images of corresponding CT images. Finally, the scanner of the 3rd dog was performed. The dog was under general anesthesia during the CT examination. Then immediately previous to the adquisition of CT images the animal was injected intravenously with contrast medium (Optiray ® 320).

The central cavity of the larynx that includes the laryngeal vestibule, glottis and infraglotic cavity were visible as hypodense spaces in all the CT images. At the level of the vocal muscles the glottis was observed as a narrow elliptic shape cavity. Other spaces that were also identified on CT images were the pyriform recesses, the epiglottic valleculae and the laryngeal ventricles. The laryngeal cartilages, the thyroid cartilage and the cricoid cartilage were clearly represented as lineal hyperdense structures, while the arytenoid cartilage was slightly represented probably due to the poor calcification in these young specimens. The epiglottis was identified as a traverse concave hypodense structure. The CT provides an excellent method for the evaluation of the complex anatomy of the larynx in dogs.

Key words: Computed Tomography, Larynx, Canine.

3. INTRODUCCIÓN

3.1. ANATOMÍA DE LA LARINGE

La laringe es un órgano músculo cartilaginoso que comunica la faringe con la tráquea. Se ubica en la porción proximal del cuello al nivel de la unión de las venas lingual y facial, generalmente en el tramo correspondiente a las dos o tres primeras vértebras cervicales (Gutiérrez y col 1999). La laringe está formada por los cartílagos laríngeos, los cuales constituyen el armazón exterior, en cuyo interior se conforma la cavidad laríngea. La laringe posee una longitud aproximada de 6 cm en un perro de tamaño mediano (Evans 1993).

Las funciones de la laringe son: Conducir el aire hacia las vías respiratorias inferiores, mediante la abducción del cartílago aritenoides y el pliegue vocal (Forrester 1997). Protección de las vías aéreas inferiores durante la deglución, que se consigue mediante la inclinación dorso caudal de la epiglotis para situarse contra la raíz de la lengua, cubriendo parcialmente la entrada laríngea (Shively 1993, Dyce y col 2003). También la laringe está encargada de la producción de sonidos (fonación), que sirve como una importante función social en los canidos (Evans 1993) y generar la fuerza explosiva necesaria para expulsar material de las vías aéreas durante el reflejo de la tos debido a la presencia de receptores en la mucosa laríngea que inician la tos cuando son irritados (Venker-van 1992, Holt y Brockman 1994).

3.1.1. Cartílagos de la Laringe

Los cartílagos de la laringe son cuatro: La epiglotis, el cartílago tiroides y el cartílago cricoides que son impares, y el cartílago aritenoides que es par. Estos forman el esqueleto de la laringe y se encuentran ubicados profundos bajo la mucosa laríngea no observables a la inspección clínica externa (Curtin 1989).

3.1.1.1 Epiglotis: Consiste en una lámina con forma de hoja, que presenta un vértice, dos superficies, lingual y laríngea, dos bordes y una base. La superficie lingual es cóncava en toda su longitud mientras que la superficie laríngea tiene conformación opuesta. En el perro, su borde caudal presenta una extensión estrecha, denominado pedúnculo o peciolo (Getty 1995). El pecíolo se encuentra ubicado entre la raíz de la lengua, el hueso basihioides y el cuerpo del cartílago tiroides, fijándose a todas estas estructuras (Dyce y col 2003). La lámina descansa en estado de reposo detrás del velo del paladar. Este cartílago está formado por tejido cartilaginoso elástico (König y Liebich 2005).

3.1.1.2 Cartílago Tiroides: Es el cartílago de la laringe de mayor tamaño. Su estructura consiste en dos paredes laminares, fusionadas ventralmente en la línea media, para formar gran parte del piso de la laringe (Silverman y Korobkin 1983, Evans 1993). Cuando las dos láminas se unen ventralmente una delgada prominencia es formada, denominada prominencia laríngea. Cada lámina se extiende dorsalmente para formar transversalmente delgados procesos, el cuerno rostral y el cuerno caudal (Evans 1993). Entre el cuerno rostral y el borde craneal de la lámina existe una escotadura, que es la fisura tiroidea (Getty 1995). El borde caudal del cartílago tiroideo está unido al arco del cartílago cricoides por el ligamento cricotiroideo, mientras que el borde rostral esta unido al hueso hioides, por la membrana tirohioidea (Evans 1993).

3.1.1.3 Cartílago Aritenoides: Es un cartílago par, de forma irregular que articula con el borde rostrodorsal de cartílago cricoides. Los componentes de este cartílago son: el proceso corniculado, el proceso cuneiforme, el proceso muscular y el proceso vocal (Evans 1993). El proceso corniculado posee forma de cuerno y se dispone dorsomedialmente, formando el borde caudal de la entrada laríngea con su par del lado opuesto (Dyce y col 2003). El proceso cuneiforme sostiene los pliegues mucosos que van desde la epiglotis hasta los aritenoides (Dyce y col 2003). Además, insertado a este proceso está el ligamento ventricular y el músculo ventricular (Evans 1993). De ubicación lateral se observa el proceso muscular en donde se inserta el músculo cricoaritenoideo dorsal, dilatador de la laringe (König y Liebich 2005). Por último, el proceso vocal es una proyección ventral del cartílago aritenoides que posee aproximadamente 3 mm de grosor y 5 mm de largo. El ligamento vocal y el músculo vocal se insertan en este proceso (Evans 1993).

3.1.1.4 Cartílago Cricoides: Posee forma anular y se asemeja a un anillo de tipo sello. Consiste en una amplia lámina dorsal y un arco ventral más estrecho. La parte dorsal presenta una cresta media para inserción muscular, y en su borde rostral dos carillas para los cartílagos aritenoides (Dyce y col 2003). El arco ventral es similar a un anillo traqueal (König y Liebich 2005). En un perro de tamaño medio, la parte más angosta del arco ventral es de solo 5 mm. de longitud, en cambio la lámina dorsal puede tener aproximadamente 2 cm. de longitud (Evans 1993). El cartílago cricoides posee dos pares de facetas articulares, un par de facetas, para la articulación con el ápice del cuerno caudal del cartílago tiroides, localizados en la unión de la lámina y el arco (König y Liebich 2005). También posee un prominente par de facetas, para la articulación con el cartílago aritenoides, localizados en el borde rostral de la lámina a cada lado de la cresta media.

3.1.2. Cavidad de la Laringe

La cavidad de la laringe se divide en tres secciones: **Vestíbulo, glotis** o **hendidura glótica** y **cavidad infraglótica**.

La entrada de la laringe (aditus laringes) se encuentra directamente caudal al ostium intrafaringeo (Evans 1993). La parte rostral de la pared de la entrada la forma la epiglotis, las partes laterales los pliegues que se extienden entre la epiglotis y los cartílagos aritenoides (pliegues ariepiglóticos), y en la parte caudal los procesos corniculados de los cartílagos aritenoides (Dyce y col 2003).

Después de la entrada de la laringe se encuentra el **vestíbulo**, el cual es una amplia cavidad en forma de embudo (Evans 1993). A este nivel la pared de la mucosa posee una invaginación a cada lado, formando una depresión rectangular profunda de 1 cm. de longitud, denominado **ventrículo laringeo**. La mucosa que rodea parcialmente el ligamento vestibular y parte ventral del cartílago cuneiforme y músculo ventricular forma un pliegue llamado pliegue **vestibular**. Este pliegue forma el límite rostral del ventrículo lateral, mientras que el límite caudal esta formado por la mucosa que rodea parcialmente el ligamento vocal y parte de las estructuras más profundas del músculo vocal, denominado **pliegue vocal** (Getty 1995).

La **glotis (Rima glottidis)** es un estrechamiento de la cavidad laríngea; la parte dorsal está limitada por los procesos vocales y partes adyacentes del cartílago aritenoides, la parte ventral por los pliegues vocales. La hendidura está comprimida lateralmente y tiene forma de diamante, puede variar sus dimensiones y desaparecer cuando se cierra la glotis (Dyce y col 2003). La glotis es la parte más importante de la laringe, desde el punto de vista Médico Veterinario, debido a que ésta, es la parte más angosta del conducto laríngeo, además porque posee los pliegues vocales, necesarios para la vocalización, generación del ladrido, aullido, quejido y gruñidos (Evans 1993).

La **cavidad infraglótica** se extiende desde la glotis hasta la entrada de la tráquea, su forma refleja la del cartílago cricoides (Dyce y col 2003). Esta cavidad es ancha dorsalmente, correspondiendo a la lámina del cartílago cricoides y es estrecha ventralmente.

1.1.3. Músculos de la Laringe

Son un conjunto de músculos pares, que unen los cartílagos laríngeos y permiten sus movimientos (Dyce y col 2003). Estos músculos son:

El músculo cricotiroideo, el músculo cricoaritenoideo dorsal, el músculo cricoaritenoideo lateral, el músculo aritenoideo transverso, el músculo tiroaritenoideo, el músculo vocal, y el músculo ventricular (Evans y deLahunta. 2000).

1.1.4. Inervación de la laringe

La laringe esta inervada por los nervios **laríngeos craneales** y los **nervios laríngeos caudales o recurrentes**, los cuales provienen del nervio vago.

El nervio laríngeo craneal se divide en **una rama externa** y **una rama interna**. La rama externa inerva al músculo cricotiroideo. La rama interna ingresa por la fisura tiroidea hacia el interior de la laringe e inerva la mucosa (König y Liebich 2005), desde la entrada laringea hasta los pliegues vocales (Getty 1995).

Durante el desarrollo embrionario del corazón los nervios laríngeos caudales o recurrentes son desplazados caudalmente y forman un asa por la derecha alrededor del tronco costocervical y por la izquierda alrededor de la aorta. Regresan como nervios recurrentes hacia la laringe (König y Liebich 2005). El nervio laríngeo recurrente esta encargado de la inervación motora de toda la musculatura intrínseca con excepción del músculo cricotiroideo (Getty 1995).

1.1.5. Vascularización de la laringe

Las arterias que irrigan la laringe son **las arterias laríngeas craneales** y **caudales**. La arteria laringea craneal emerge de la superficie ventral de la arteria carótida externa. Entra en la laringe y pasa a través de la membrana tirohioidea, entre el borde rostral de la lámina del cartílago tiroides y el hueso tirohioideo, junto al cuerno rostral (Getty 1995).

La arteria laríngea caudal es una rama de la arteria tiroidea craneal, que emerge de la carótida común. Ramas de la arteria pasan entre el primer anillo traqueal y el cartílago cricoides y también entre el arco del cartílago cricoides y la lámina del tiroides. Esta arteria irriga la musculatura intrínseca de la laringe y la mucosa de la laringe, caudal al vestíbulo laringeo (Getty 1995).

3.2. ENFERMEDADES DE LA LARINGE

Existe un número importante de patologías que afectan la zona laringea en caninos. De entre ellas se incluyen el síndrome laringeo, parálisis laringea, neoplasia laringea y traumas entre otras.

3.2.1. Síndrome Braquiocefálico

Es una compleja condición que se presenta principalmente en las razas braquiocefálicas, resultando en variables grados de obstrucción de las vías aéreas superiores. La anatomía del cráneo braquicefálico contribuye con el desarrollo de este síndrome, tales características anatómicas incluyen, distorsión del tejido blando faríngeo debido a un acortamiento rostral del cráneo, estenosis nasal y paladar blando alargado (Wykes 1991, Hendricks 1992, Pink y col 2006).

La edad promedio de presentación de los signos clínicos, es entre los tres a cuatros años de edad (Pink y col 2006) y las razas con mayor predisposición son: El Boston Terrier, Pekines, Boxer, Shit Tzu, Lhasa Apso y Pug. Sin embargo, el Bulldog Ingles es el que presenta el grado más severo de esta enfermedad (Forrester 1997). Los signos clínicos más comunes son estertor/estridor respiratorio, disnea inspiratoria, y en casos severos cianosis y episodios de colapso. Otros signos que pueden presentarse incluyen, ronquido, regurgitación, vómito (Torres y Hunt 2006), disfagia, inapetencia, perdida de peso e intolerancia al ejercicio (Forrester 1997).

3.2.2. Parálisis laríngea

Es la pérdida parcial o completa de la función de la laringe causada por enfermedad neurogénica, muscular, neuromuscular o anquilosante (articulación cricoaritenoidea) (Venker-van 1992, Venker-van 1999, Ettinger 2007). La presentación más común de parálisis laríngea es la neurogénica, como resultado del traumatismo primario o secundario del nervio laringeano recurrente o de enfermedad degenerativa neurogénica que también afecta al nervio laringeano recurrente y además a las neuronas motoras (núcleo ambiguo) (Venker-van 1999).

En la parálisis laríngea bilateral los signos clínicos de estridor y disnea dependen del grado de parálisis y del nivel de esfuerzo. Cuando la parálisis es bilateral traumática el estridor es grave y la disnea puede llegar a ser una amenaza para la vida del animal. En cambio en la parálisis laríngea unilateral no existen estridor ni disnea en reposo (Venker-van 1999, Fingland 2000).

3.2.3. Neoplasias Laríngeas

Los tumores de la laringe o de los tejidos perilaríngeos son raramente encontrados en perros (Wheeldon y col 1982, Carlisle y col 1991, Venker- van 1992, Holt y Brockman 1994, Newell y col 1994, Forrester 1997, Clercx y col 1998, Ettinger 2007). En humanos se informa que el cáncer laríngeo primario corresponde aproximadamente al 2% del total de los tipos de cáncer (Carlisle y col 1991). Las neoplasias laríngeas pueden desarrollarse a partir de cualquier estructura de la laringe. En perros se describen leiomiomas, rabdomiosarcomas, carcinomas de células escamosas (Ettinger 2007), carcinoma, adenocarcinoma, fibrosarcoma, melanoma

maligno, osteosarcoma, tumor de mastocitos y oncocitoma (Holt y Brockman 1994), pero el carcinoma es la neoplasia laríngea más común en perros (Newell y col 1994).

3.2.4. Trauma laríngeo

Los traumatismos laríngeos extrínsecos debidos a atropellos son poco frecuentes debido a que la laringe dispone de una buena protección anatómica. Sin embargo, puede lesionarse con mayor facilidad en aquellos animales que están atados con cadenas que producen estrangulamiento, en los que han sufrido mordeduras y en los que padecen agresiones con armas de fuego (Gutiérrez y col 1999).

Las lesiones pueden causar fractura de los cartílagos laríngeos y del aparato hioideo (Holt y Brockman 1994), cuando ocurre esto último puede presentarse desplazamiento caudal de la laringe (Lee 1999). Sin embargo las lesiones producidas por mordeduras o balas suelen ser muy extensas y pueden afectar a estructuras más profundas, como esófago, traquea, vasos, nervios y músculos. (Gutiérrez y col 1999).

3.3. TOMOGRAFÍA AXIAL COMPUTARIZADA

La tomografía axial computarizada (TAC), o tomografía computarizada (TC), es un método imagenológico que permite obtener una imagen transversal del paciente con el fin de ver y estudiar sus estructuras anatómicas internas (Trujillo 1990).

El primer escáner TAC fue desarrollado por Sir Godfrey Hounsfield, un ingeniero ingles de EMI, Ltd., una empresa británica que hizo posible el descubrimiento. En 1982, este ingeniero recibió el premio Nóbel de física, compartido con el físico Alan Cormack, de la Tufts University, autor de los fundamentos matemáticos que condujeron a los modelos de reconstrucción de imágenes en TC (Bushong 2005).

El uso de la TC permite la detección de alteraciones sutiles no detectadas por los métodos tradicionales (Fossum y col 1999). En la radiografía no se puede representar, en una película de dos dimensiones toda la información contenida en un objeto que posee tres, quedando las diferentes estructuras superpuestas. Además, la radiografía convencional es capaz solo de discriminar entre tejidos de densidad muy diferente como lo son el aire, agua, hueso, grasa, pero no es capaz de separar en forma cuantitativa las distintas densidades de las estructuras exploradas por el haz de rayos X (Bosch 2004).

Las imágenes son adquiridas por la rotación de un tubo alrededor del paciente emitiendo un haz muy fino de rayos X (Trujillo 1990), obteniendo una serie de proyecciones con el uso de detectores rotatorios (tercera generación) o estacionarios (cuarta generación) (Berry 2001). La

radiación emitida es medida por un detector el cual es capaz de originar una señal eléctrica que es directamente proporcional al número de fotones que inciden sobre él (Trujillo 1990), transmitiendo la respuesta a un ordenador. El ordenador analiza la señal del detector y mediante ecuaciones matemáticas (algoritmos) adaptadas al procesamiento informático se efectúa una reconstrucción por ordenador de vistas transversales de la región anatómica de interés y la presenta en un monitor de televisión (Bushong 2005), como un dibujo formado por múltiples puntos (pixel), en una amplia gama de grises que se conoce como escala de Hounsfield (Trujillo 1990).

La imagen final esta compuesta de numerosas filas y columnas de elementos de cuadros denominado pixel, cada uno representa un pequeño bloque de tejido (elemento de volumen o voxel). Cada voxel ha sido atravesado durante el escáner por numerosos fotones de rayos X y la intensidad de la radiación transmitida es medida por los detectores. De esas intensidades leídas, la densidad o **coeficientes de atenuación** de los tejidos en cada punto en el corte pueden ser calculados. Coeficientes o valores de atenuación específico son asignados para cada voxel individual (Jackson y Thomas 2004).

Cada pixel es asignado a un valor numérico (número TC), que es el promedio de todos los valores de atenuación contenido dentro del correspondiente voxel. Este número es comparado con el valor de atenuación del agua y representado en una escala de unidades arbitrarias denominada **unidades Hounsfield (UH)** (Jackson y Thomas 2004). En esta escala al agua se le asigna un valor de 0 UH, a la corteza del hueso +1000 UH, y al aire -1000 UH. Otros tejidos son asignados con unidades Hounsfiel de acuerdo a sus densidades relativo a esos tejidos (Bushong 2005).

Las escalas de grises de que disponen los monitores de imagen no permiten una diferenciación visual satisfactoria de las estructuras clínicamente interesadas cuando se utiliza la escala al completo. Por esta razón, es necesario realizar una manipulación electrónica de la imagen del monitor para la observación y valoración de las estructuras exploradas. Al seleccionar el “ancho o amplitud de ventana” y “el centro o nivel de ventana”, las escalas de grises de que dispone el monitor se ajustan a la radiodensidad de la zona de interés (Kretschmann y Weinrich 1988).

La ventana es aquello que se refiere a la gama de densidades cuyos números Hounsfield referidos a los tejidos del cuerpo humano, van desde -1000 hasta el 1000 pasando por el 0 el que corresponde a la densidad del agua, tomada como referencia (Julio Báez y Soto 2005, Ohlerth y Scharf 2006). El nivel de ventana define el color de gris central y debería ser puesto en el nivel del tejido de interés (Ohlerth y Scharf 2006).

La mayoría de los cortes de TC están orientados verticalmente al eje corporal, por lo que se les llaman habitualmente cortes o secciones axiales o transversales. Para cada corte el tubo de rayos X rota alrededor del paciente para obtener un grosor de sección preseleccionado (Hofer 2005). Sin embargo para la obtención de imágenes en planos sagitales y dorsales, estos solo pueden ser producidos por reconstrucción multiplanar, con los cuales se obtiene imágenes más pobres en detalle (Lee 1999).

Las lesiones pueden ser descritas en términos de hiperdensas, isodensas o hipodensas, en relación al tejido que la circunda. Los aumentos de densidad se deben por lo común a aumento en celularidad, hemorragias y mineralizaciones. El edema es la causa más frecuente de hipodensidad (Lorenz y Kornegay 2004).

La TC proporciona una excelente definición en profundidad de la anatomía de la laringe (Curtin 1989). Es crucial la comprensión de las estructuras normales de esta pequeña área anatómica, para el reconocimiento de las sutiles anormalidades de la laringe (Silverman y Korobkin 1983).

En humanos las imágenes de la laringe se obtienen mediante cortes axiales de 2-3 mm de grosor, desde la base de la lengua hasta la tráquea, con el paciente en decúbito supino, respirando lentamente y con el cuello hiperextendido (Becker y col 1997). Las imágenes son obtenidas paralelas al ventrículo laríngeo, que frecuentemente es observado en la vista lateral. Si el ventrículo no es identificado, el ángulo del gantry es ajustado en el nivel adecuado para que el cursor este paralelo a las uniones intervertebrales o perpendicular a la espina del axis (Curtin 1989).

Para el diagnóstico de tumores laríngeos la TC es una técnica muy informativa, ya que entrega una completa evaluación del compromiso tumoral de las estructuras perilaríngeas. La Tomografía computarizada puede por lo tanto ayudar a determinar el más apropiado tratamiento (Clercx y col 1998). Para el radiólogo su principal objetivo es evaluar las áreas de la laringe que clínicamente no pueden ser observadas: áreas profundas de la mucosa o el bloqueo directo de la visualización, debido al tamaño del tumor (Curtin 1989). La principal desventaja de la TAC en el diagnóstico de neoplasias laríngeas es que esta no puede representar de forma confiable el compromiso temprano de los cartílagos (Becker y col 1997).

También se ha demostrado la utilidad de la TC en la definición de la extensión de las injurias en caso de traumatismo laríngeo (Silverman y col 1983, Mafee 1984), para la evaluación de un posible daño a los cartílagos y un concomitante daño o hematoma en el tejido blando (Mafee 1984). Finalmente la meta del estudio radiológico es ayudar en la determinación de la terapia más apropiada para el paciente (Curtin 1989).

Los objetivos de este trabajo fueron describir anatómicamente la laringe y sus estructuras adyacentes en 2 caninos mesócefalicos por medio de Tomografía Computarizada. Además correlacionar estas imágenes transversales de TC con cortes anatómicos transversales provenientes de los mismos caninos en los que se realizó el estudio imagenológico.

4. MATERIAL Y MÉTODOS

4.1 MATERIAL

4.1.1 Material Biológico

Se utilizaron tres caninos de cráneo mesocefálico, sin distinción de raza ni de sexo. El primer animal en estudio fue de aprox. 1 año de edad y peso 18,5 kg. (Perro Nº 1). El segundo animal fue de 1 año aprox. y peso 5,6 kg. (Perro Nº 2). Finalmente se utilizó un animal de 10 años de edad y 12,8 kg. de peso (Perro Nº 3). Ninguno de los animales en estudio presentó alteraciones clínicas en las vías respiratorias altas.

4.1.2 Equipos

- Escáner: Unidad de TC de cuarta generación (Picker 4000 Medical System, Ohio, USA), perteneciente al Hospital Veterinario de la Facultad de Ciencias Veterinarias de la Universidad Austral de Chile.

- Cámara fotográfica digital: Sony, Cyber-shot, 5.1 megapixeles (Sony Corp, Japan), perteneciente al Instituto de Anatomía Veterinaria.

- Sierra de cinta: Circular de 17mm, (Mark) ®, Chile.

- Congelador: Whirpool WHD41ABDWC horizontal, Volumen total: 415 dm3, Multibras S.A. Brasil.

- Software para imágenes: ArcSoft PhotoStudio 2000 y Adove Photoshop CS

4.1.3 Fármacos

- Anestesia: Ketamina 10%, Lab. Drag Pharma (Frasco 50 ml).

- Anestesia y solución para eutanasia: Tiopental Sódico al 4%, Lab. Richmond Vet (Frasco de 1gr).

- Relajante muscular: Diazepam 5mg/ml, Lab. Biosano (Ampolla de 2 ml).

- Medio de contraste: Optiray ® 320, Ioversol Injection USP 68%, 320 mg/ml Organically Bound Iodine, Lab. Mallinckrodt, (Jeringa de 50 ml).

4.1.4 Material Anexo

Base de madera de 50 x 100 cm., papel de aluminio, papel alusa transparente, papel absorbente, bolsas transparentes con cierre hermético, pie de metro, jeringas, suero fisiológico (Cloruro de Sodio), bajada de suero, cinta adhesiva, soporte metálico para sujeción autoestática de la cámara, con brazo regulador de la altura.

4.2 MÉTODO

Para determinar la condición de salud de los animales se realizó un examen clínico general y del sistema respiratorio, el cual se llevó a cabo en las dependencias del Hospital Veterinario de la Universidad Austral de Chile.

Se realizó el siguiente protocolo en los dos perros jóvenes (Perro 1 y Perro 2.): Previo ayuno de 6 horas aproximadamente los pacientes fueron anestesiados y luego eutanasiados para la realización del examen de TC. Para la anestésia general en estos animales se utilizó Tiopental Sódico al 4%, el cual fue administrado previa canulación de la vena cefálica junto con suero fisiológico. Para la eutanasia del animal se utilizó una sobredosis de éste mismo. Luego se procedió a la rasuración del animal a nivel de cuello y cabeza, para continuar con el posicionamiento de éste en decúbito dorsal, con cuello extendido, extremidades anteriores y posteriores extendidas hacia caudal (figura 35). El animal se posicionó sobre una base de madera, utilizando esponjas radiolucidas y cinta adhesiva, teniendo especial cuidado en la alineación de cabeza y región cervical. Una vez terminado este proceso el paciente fue trasladado a la sala de escáner para la realización del examen de TC.

Posteriormente se realizó el escáner del perro de 10 años aprox. (Perro 3). Éste fue canulado vía vena cefálica para la administración conjunta de ketamina® 10%, 5mg/kg, EV y Diazepam®, 0,1mg/kg, EV para su anestesia general. Luego el perro fue trasladado a la sala del examen para su posicionamiento en la mesa del equipo, el cual fue en decúbito esternal con cuello extendido, manteniendo la alineación de cuello y cabeza. Posteriormente inmediatamente antes del inicio del examen de TC el animal fue inyectado en la vía ya permeable con el medio de contraste Optiray ® 320 en una dosis de 3 ml/Kg. Terminado el estudio el paciente fue trasladado a un canil para su recuperación anestésica.

4.2.1 Examen de TC

Para los 3 animales se obtuvieron imágenes transversales de la región laríngea desde la segunda vértebra cervical y hasta la base del cráneo. Los parámetros técnicos utilizados en todos los perros fueron los siguientes: Espesor de corte de 2 mm., intervalo de corte de 3 mm., Kv 130, mA 85, mAs 178.

Las imágenes se obtuvieron utilizando ventana para tejidos blandos (nivel de ventana de 100 UH y ancho de ventana de 300 UH). Adicionalmente se utilizaron imágenes transaxiales para la reconstrucción multiplanar de imágenes sagitales. En el perro Nº 3 se modificó el nivel de ventana en 80 UH, conservando el mismo ancho de ventana de 300 UH. No se realizó reconstrucción multiplanar en este caso.

4.2.2 Estudio Anatómico

Posterior al examen de TC los dos animales eutanasiados fueron llevados al Instituto de Anatomía Veterinaria y fueron mantenidos por 1 semana en un congelador a -20 º C, manteniendo el posicionamiento que se utilizó en el examen de TC. Posteriormente ambos cadáveres congelados fueron seccionados a nivel de la zona laringea con una sierra circular a un espesor de 3 mm.

Luego los cortes anatómicos fueron posicionados sobre una mica transparente para ser limpiados minuciosamente por ambos lados y así extraer los residuos originados de la técnica de corte. Para ello se utilizó pincel de paleta y papel absorbente para retirar el exceso de humedad generado en la descongelación. Luego, cada corte fue fotografiado 5 veces por su lado craneal y caudal, utilizando un soporte metálico para sujeción autoestática de la cámara. En el perro Nº 1 se obtuvo un número de 220 fotografías digitales y en el perro Nº 2 un número de 120 fotografías digitales. Se eligió la fotografía de mejor calidad para cada corte craneal y caudal, obteniéndose finalmente 44 y 24 fotografías para el perro 1 y 2 respectivamente. Luego de este total se eligieron las fotografías que se correspondieron de forma más exacta con las imágenes TC, las que también fueron fotografiadas, para luego ser estandarizadas y ajustadas las variables brillo, color, contraste y tamaño en los programas computacionales ArcSoft PhotoStudio 2000 y Adobe Photoshop CS. Posteriormente se procedió a la identificación y rotulación de las imágenes con ayuda de la Nómina Anatómica Veterinaria (I.C.V.G.A.N. 2005) y atlas anatómicos veterinarios (Boyd 1991, Ruberte y Sautet 1995, Done 1997, Gil y col 1997). Finalmente se compararon las imágenes de los cortes anatómicos con las imágenes de TC correspondientes.

5. RESULTADOS

A continuación se muestran 19 secciones anatómicas transversales en el perro Nº 1 y 12 en el perro Nº 2 con sus correspondientes imágenes TC. De cada imagen se seleccionó el área correspondiente a las estructuras laringeas y perilaringeas para su mejor visualización y detalle. Las secciones anatómicas (A) y las imágenes TC (B) están presentadas de craneal a caudal desde la base del cráneo hasta el término de la segunda vértebra cervical aproximadamente. Se muestra la identificación detallada de las estructuras laríngeas y perilaríngeas de los cortes anatómicos y las imágenes TC. Además para facilitar la ubicación de los cortes de TC y anatómicos se indica en un esquema de laringe canina que indica el nivel aproximado donde se realizó cada corte.

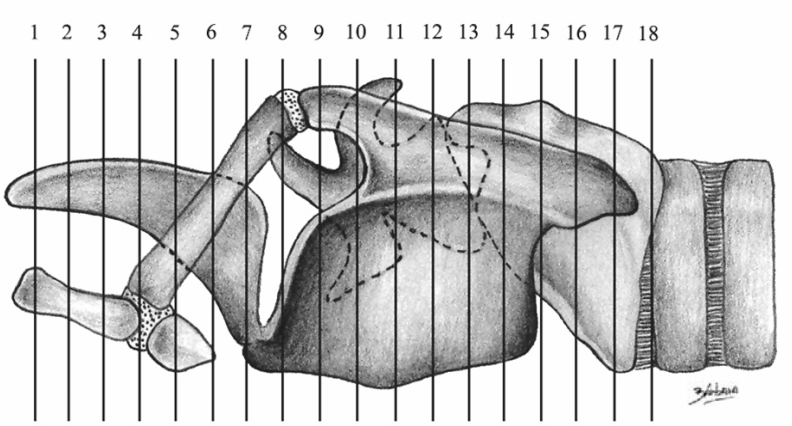

Figura 1. Esquema de la laringe que indica el número de cortes TC y anatómicos en el perro Nº 1. Numeración de las líneas indica el nivel aproximado de cada imagen TC correspondiente a las secciones anatómicas mostradas en las figuras 3 – 19.

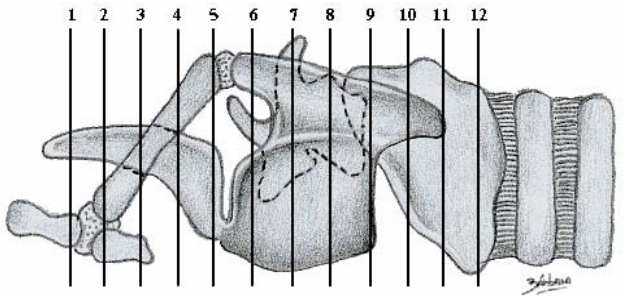

Figura 2. Esquema de la laringe que indica el número de cortes TC y anatómicos en el perro Nº 2. Numeración de las líneas indica el nivel aproximado de cada imagen TC correspondiente a las secciones anatómicas mostradas en las figuras 20 - 31.

PERRO N° 1

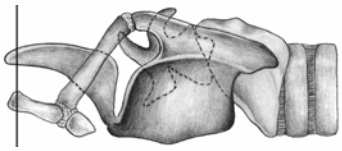

A

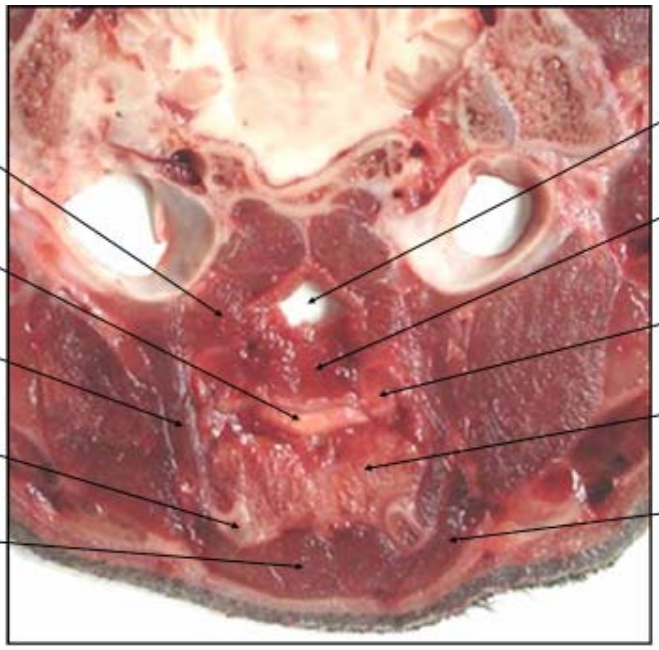

B

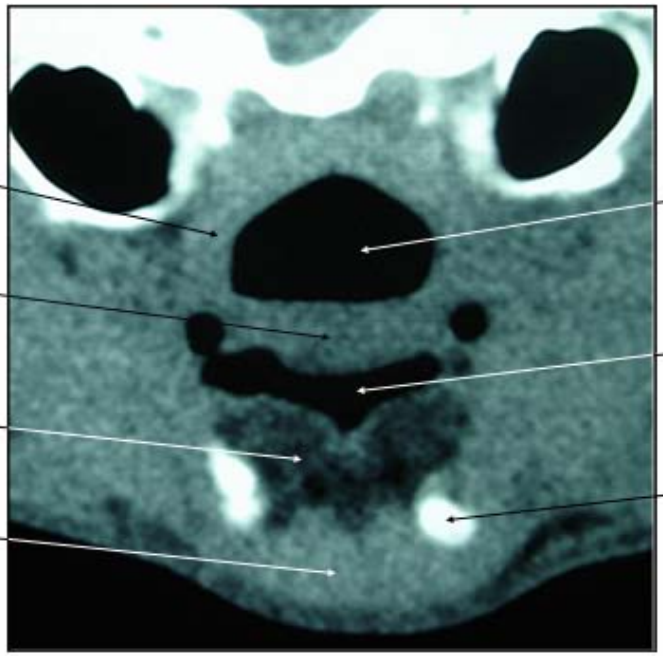

Fig. 2. (A) Corte anatómico e (B) Imagen TC de la laringe canina a nivel del corte Nº 1 de la Fig. 1

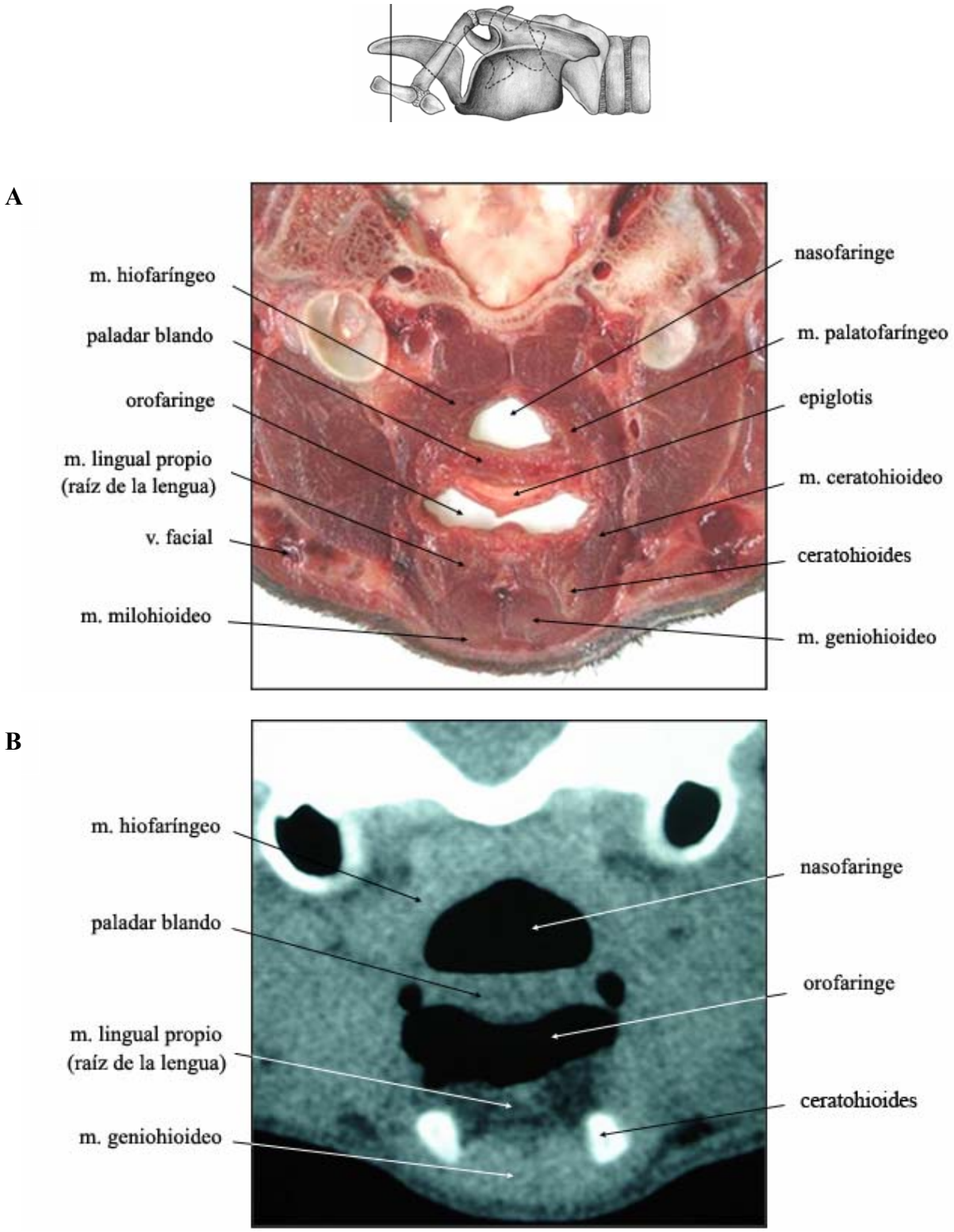

Fig. 3. (A) Corte anatómico e (B) Imagen TC de laringe canina a nivel del corte Nº 2 de la Fig. 1

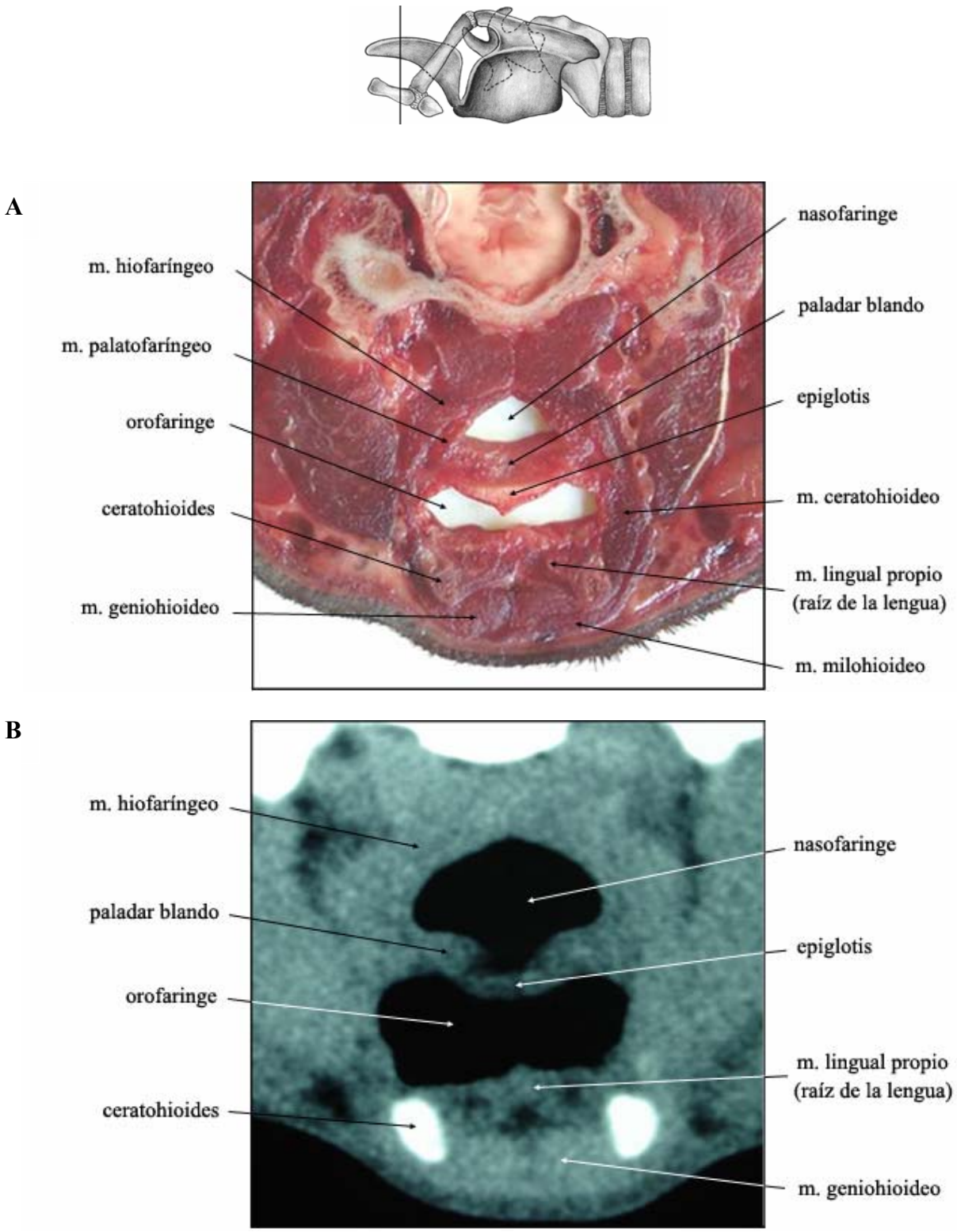

Fig. 4. (A) Corte anatómico e (B) Imagen TC de laringe canina a nivel del corte Nº 3 de la Fig. 1.

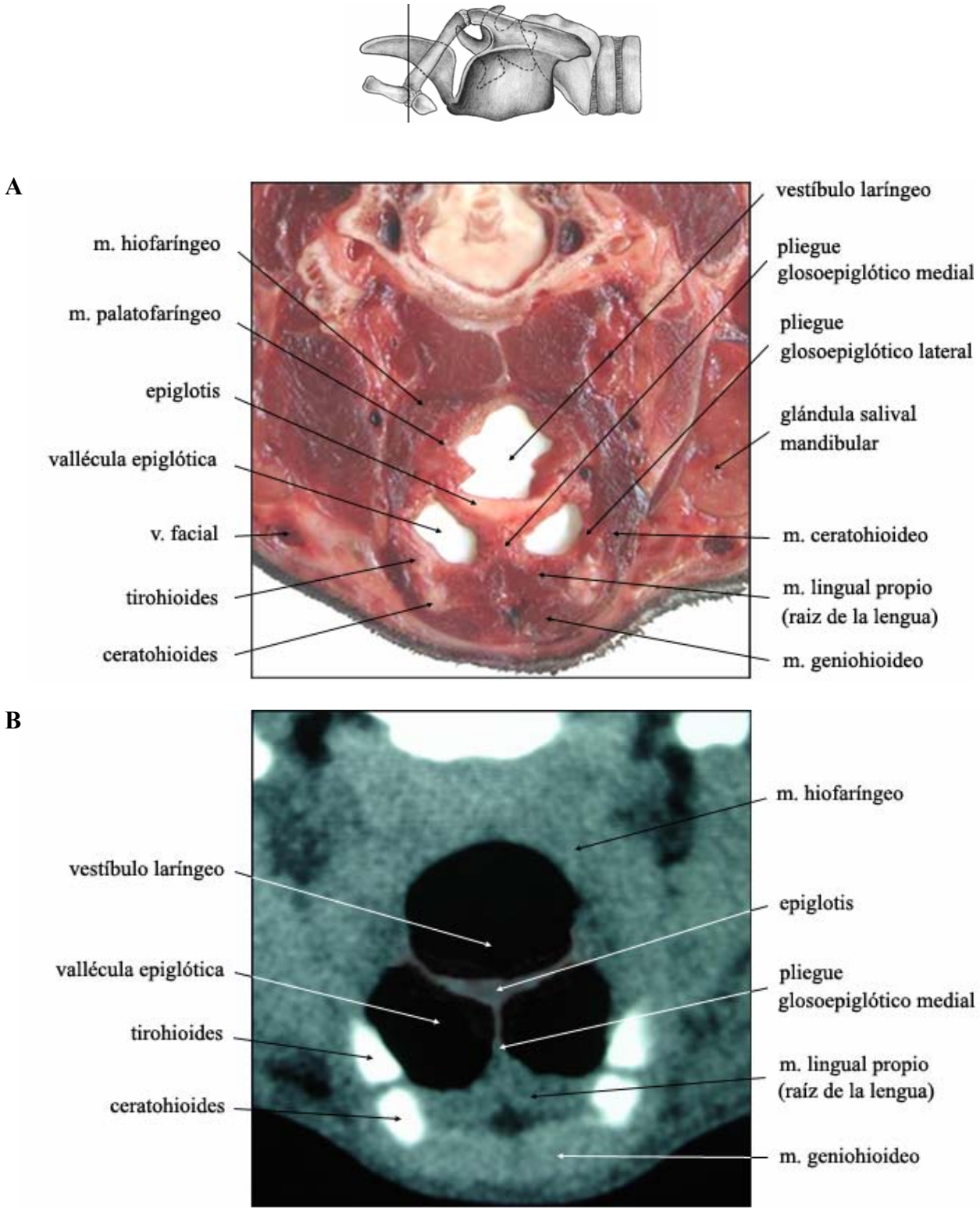

Fig.5. (A) Corte anatómico e (B) Imagen TC de laringe canina a nivel del corte Nº 4 de la Fig. 1.

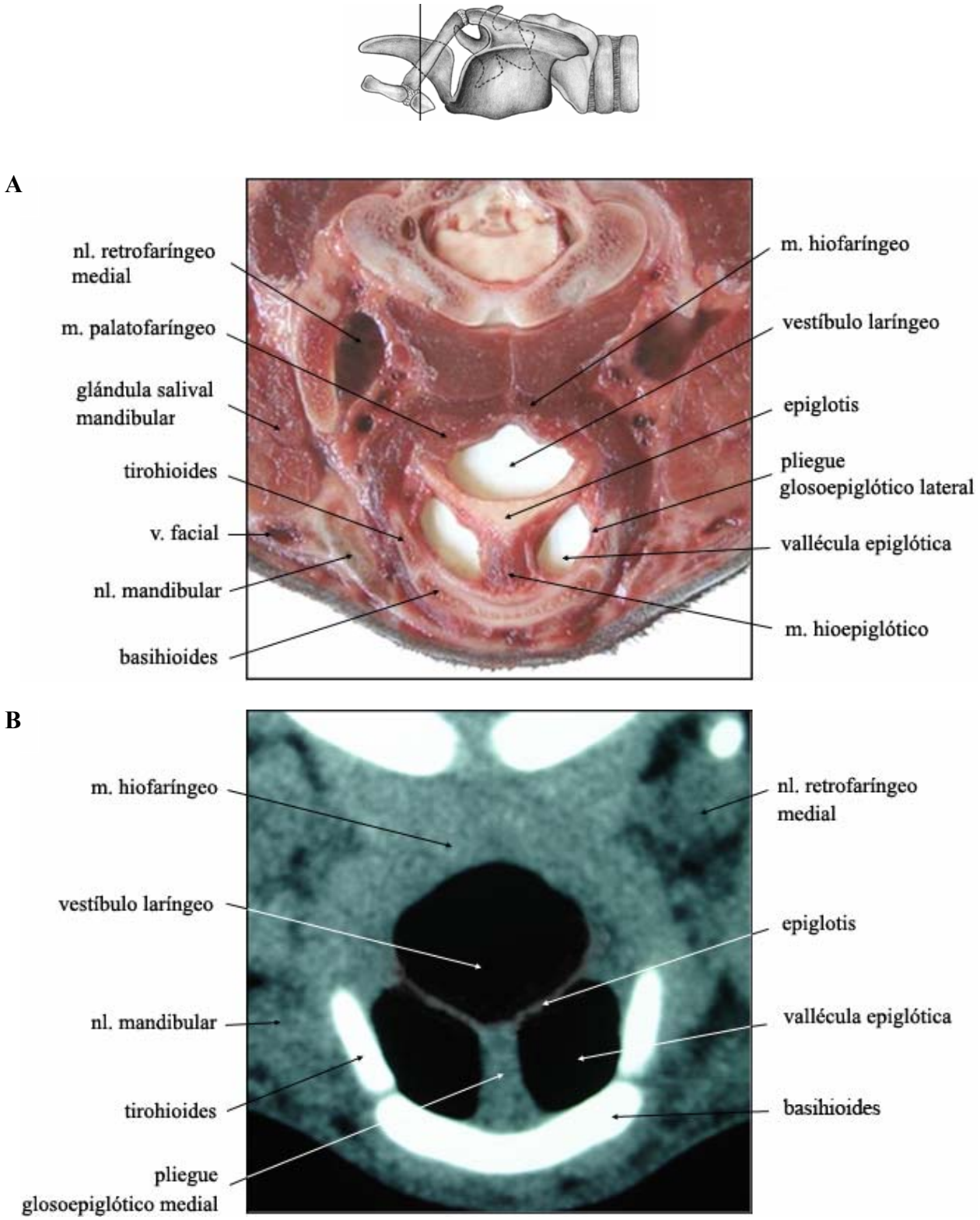

Fig. 6. (A) Corte anatómico e (B) Imagen TC de laringe canina a nivel del corte Nº 5 de la Fig. 1

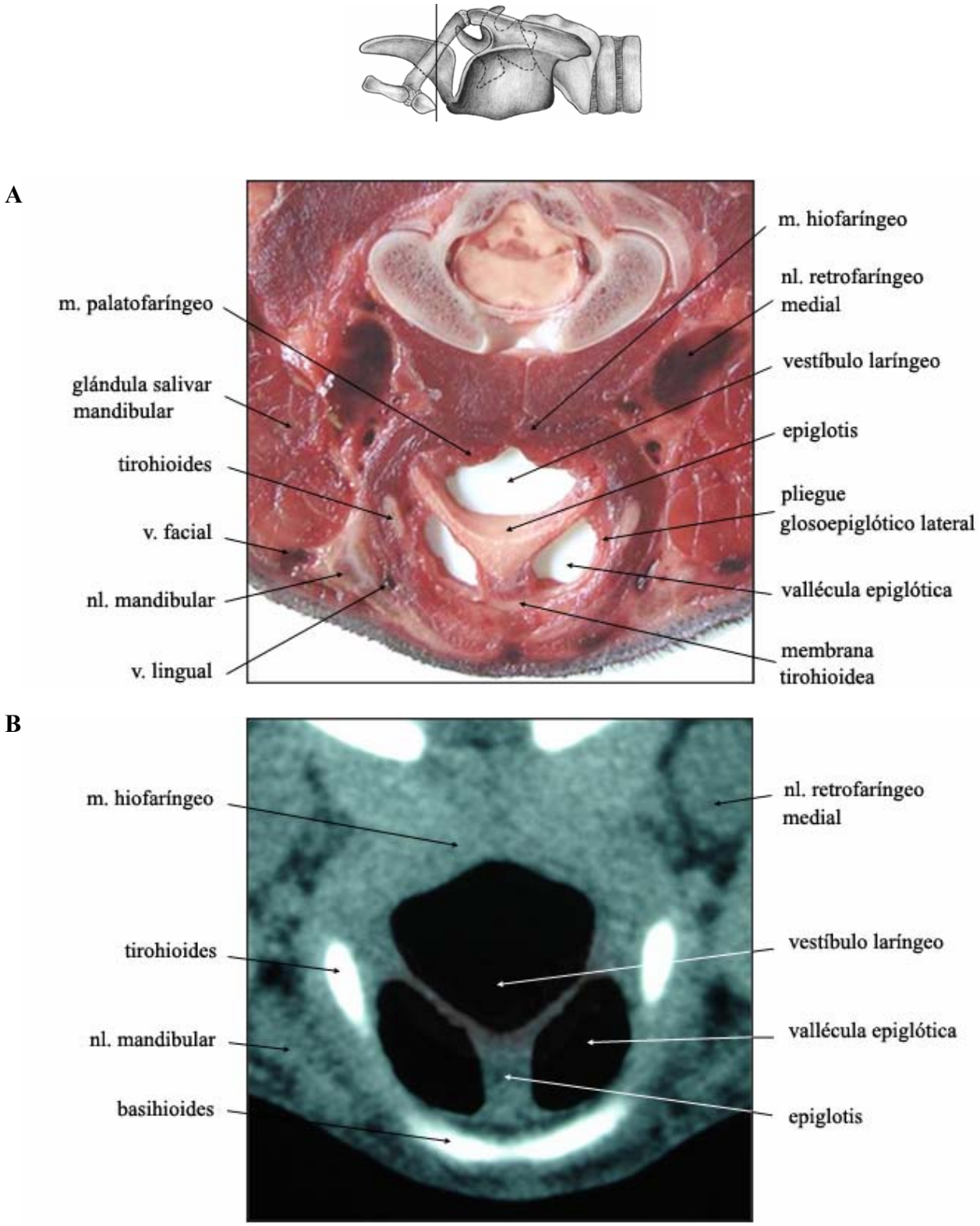

Fig. 7. (A) Corte anatómico e (B) Imagen TC de laringe canina a nivel del corte Nº 6 de la Fig. 1

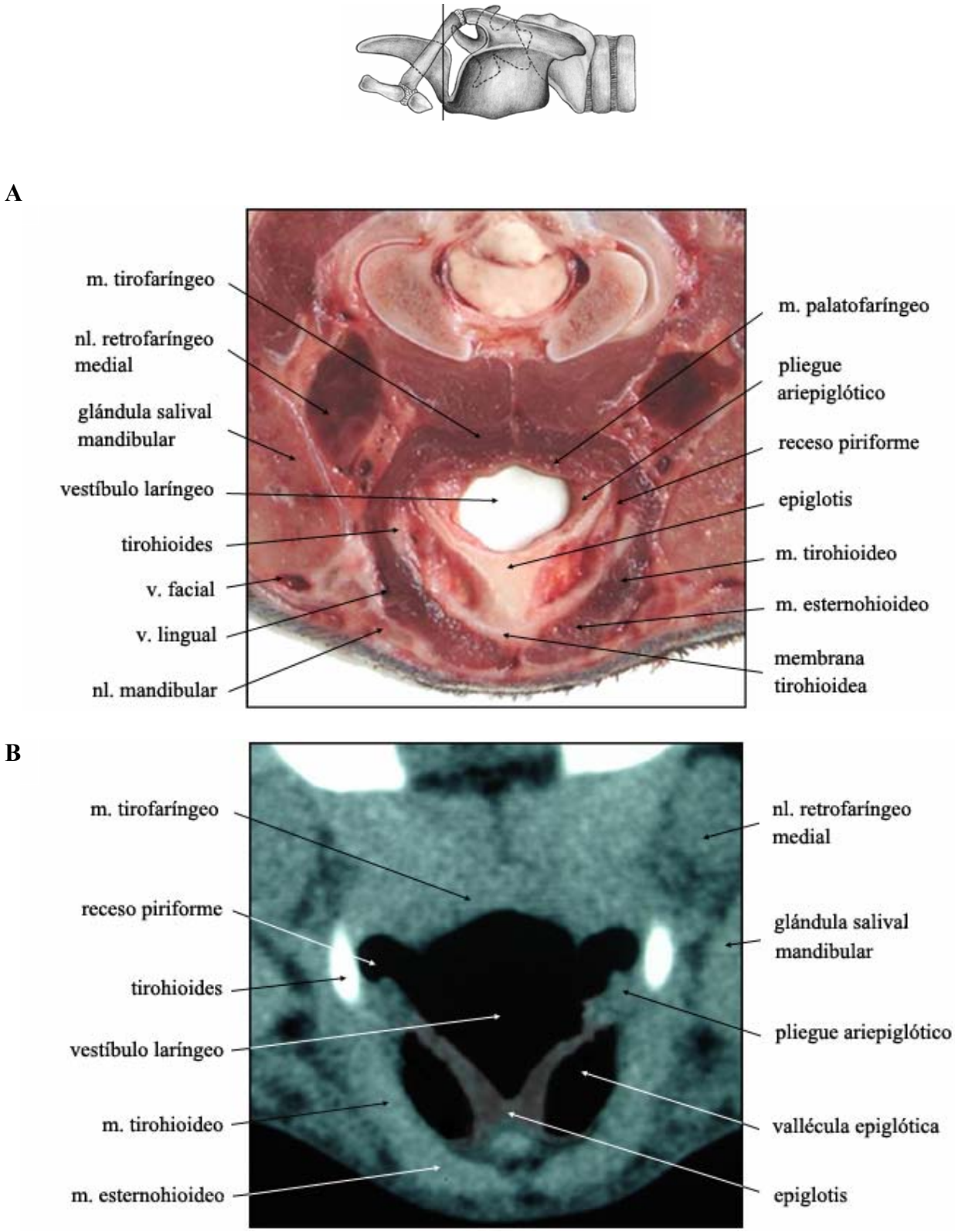

Fig. 8. (A) Corte anatómico e (B) Imagen TC de laringe canina a nivel del corte Nº 7 de la Fig. 1.

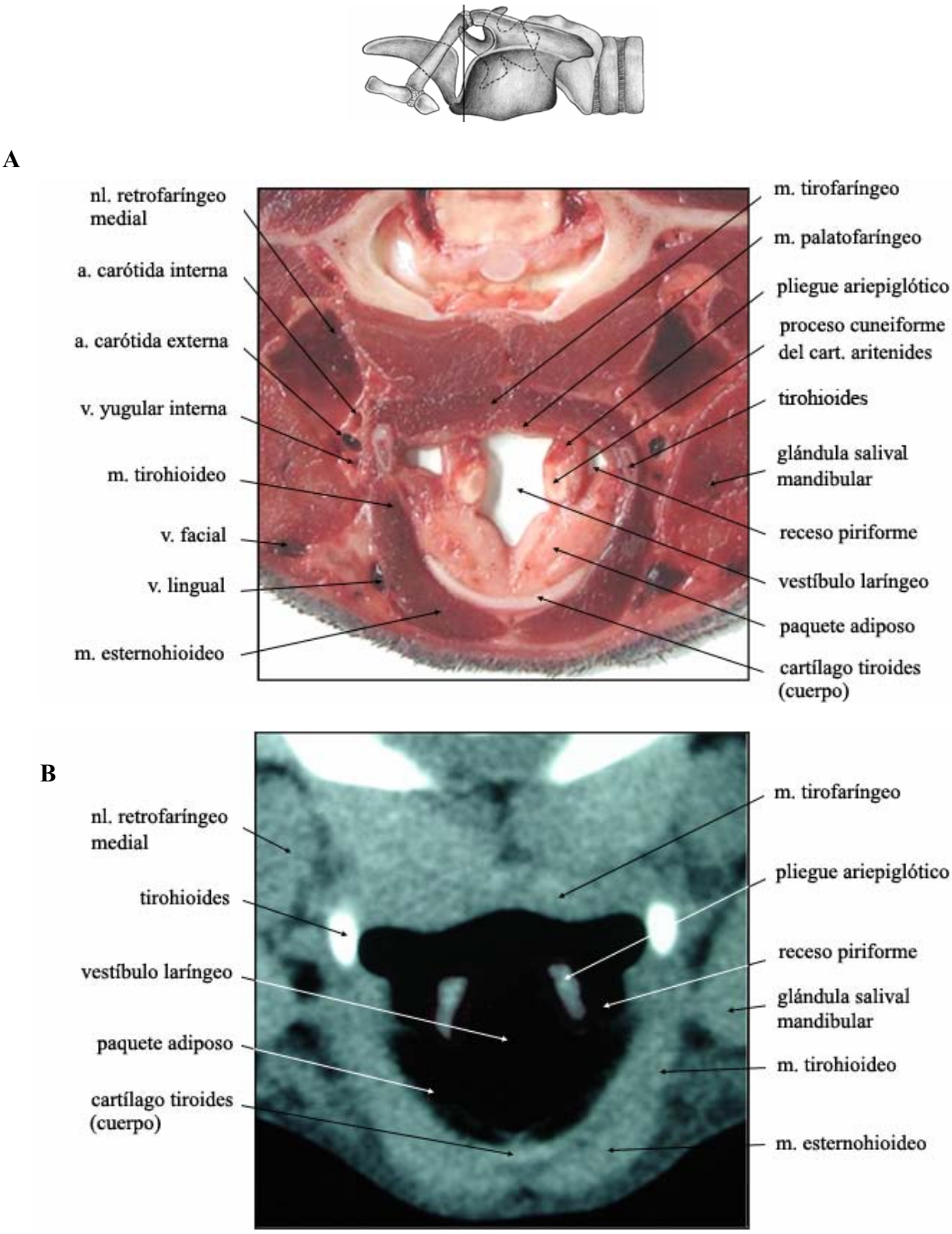

Fig. 9. (A) Corte anatómico e (B) Imagen TC de laringe canina a nivel del corte Nº 8 de la Fig. 1

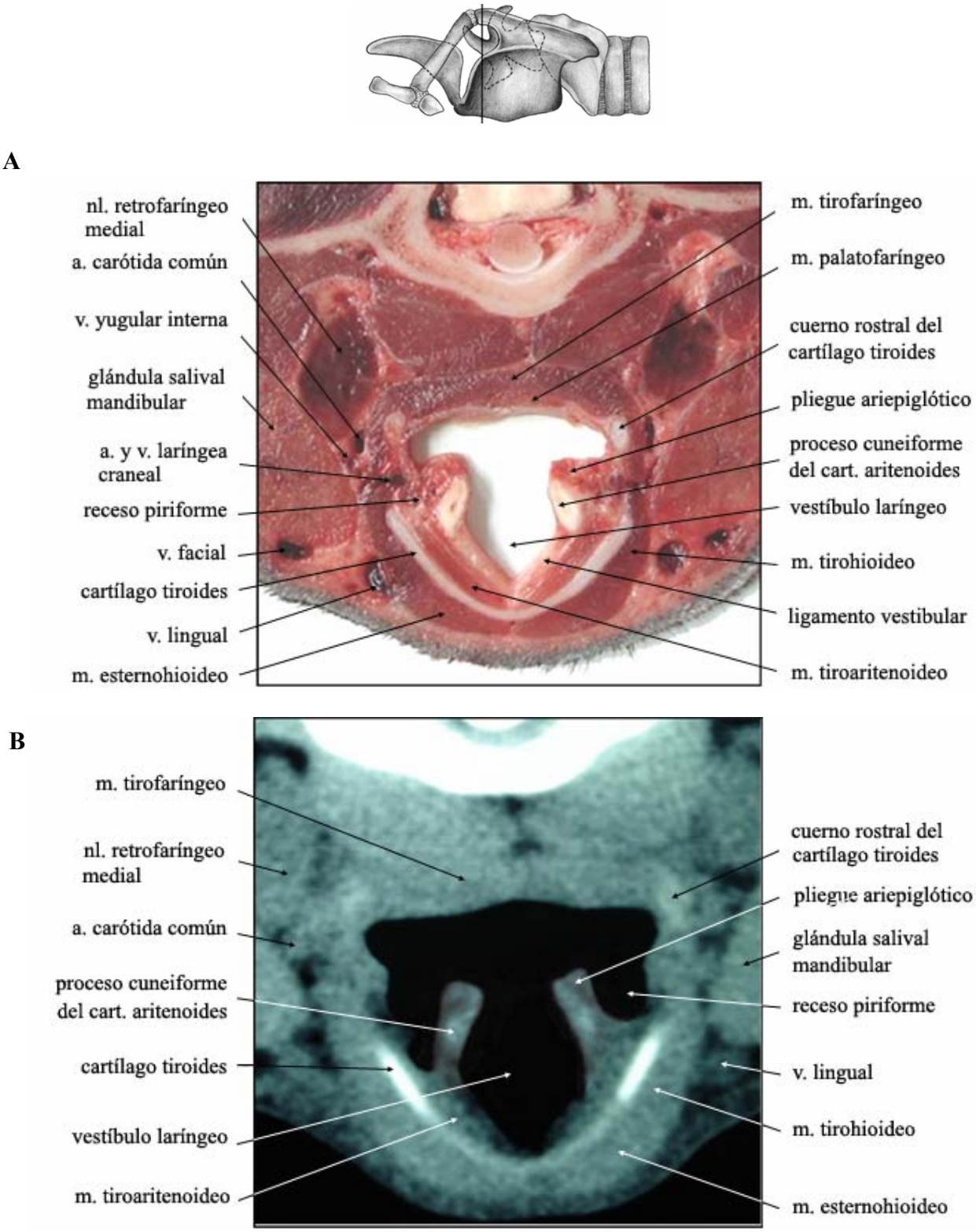

Fig. 10. (A) Corte anatómico e (B) Imagen TC de laringe canina a nivel del corte Nº 9 de la Fig. 1.

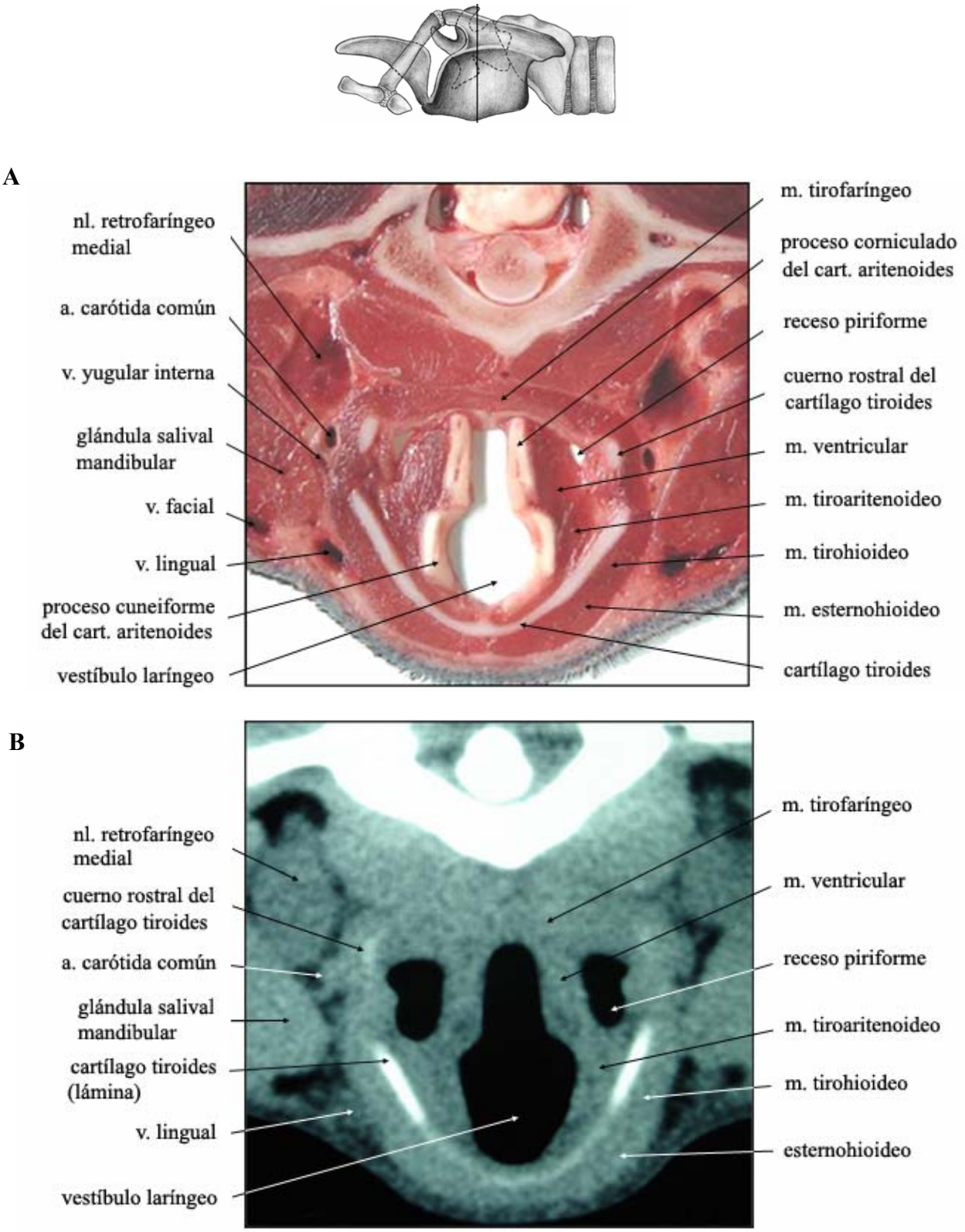

Fig. 11. (A) Corte anatómico e (B) Imagen TC de laringe canina a nivel del corte Nº 10 de la Fig. 1.

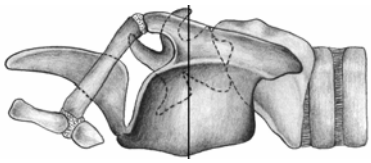

A

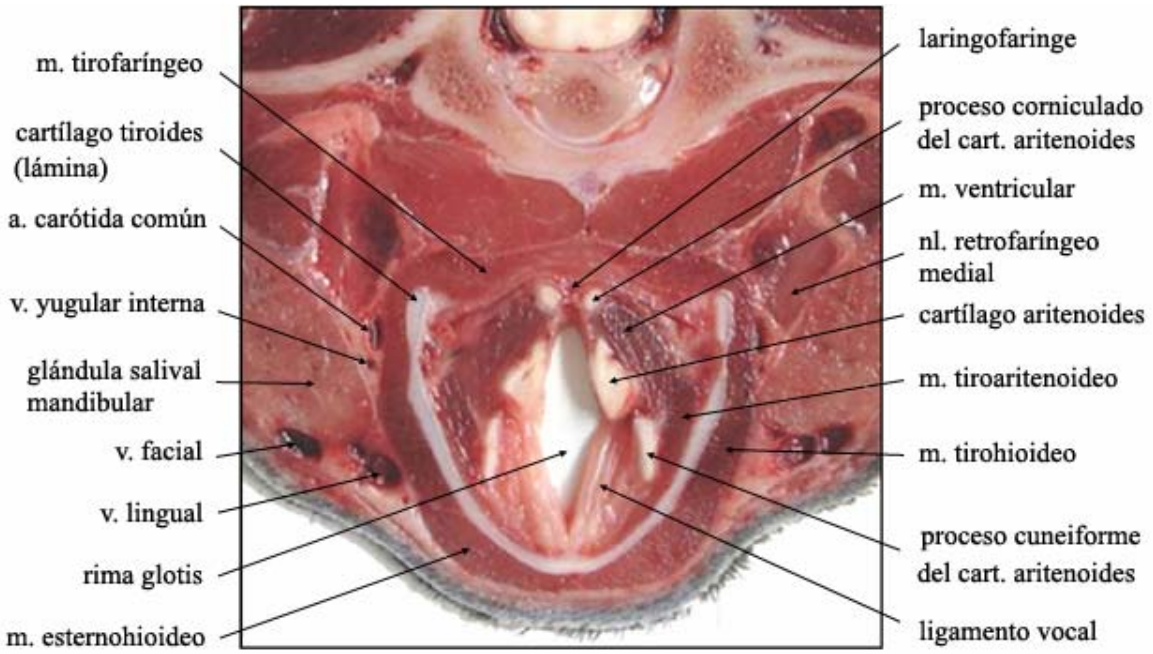

B

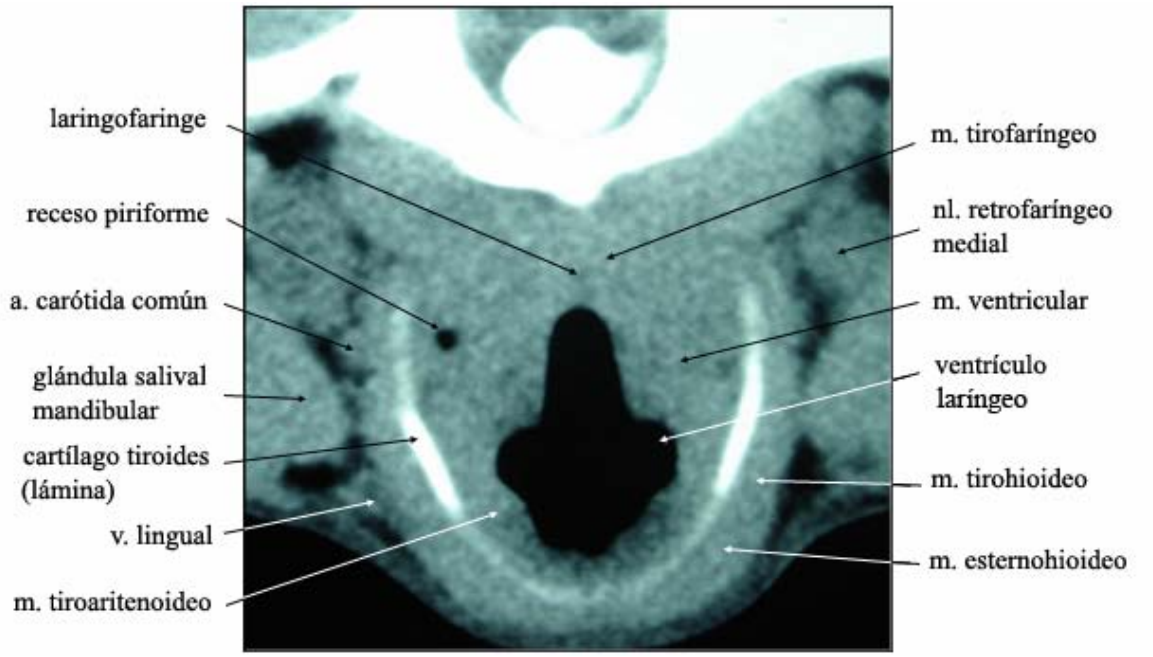

Fig. 12. (A) Corte anatómico e (B) Imagen TC de laringe canina a nivel del corte Nº 11 de la Fig. 1.

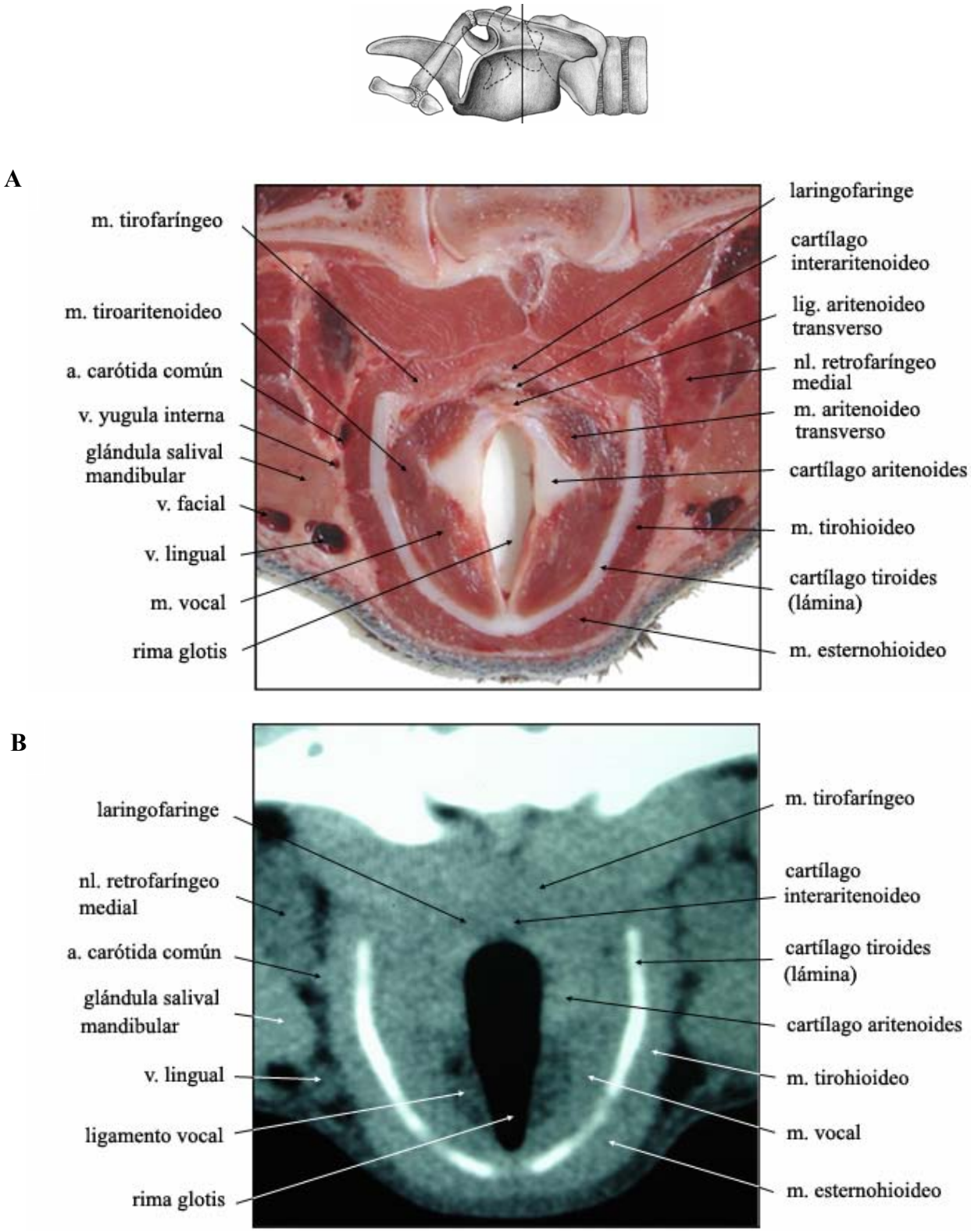

Fig. 13. (A) corte anatómico, (B) Imagen TC de laringe canina a nivel del corte Nº 12 de la Fig. 1.

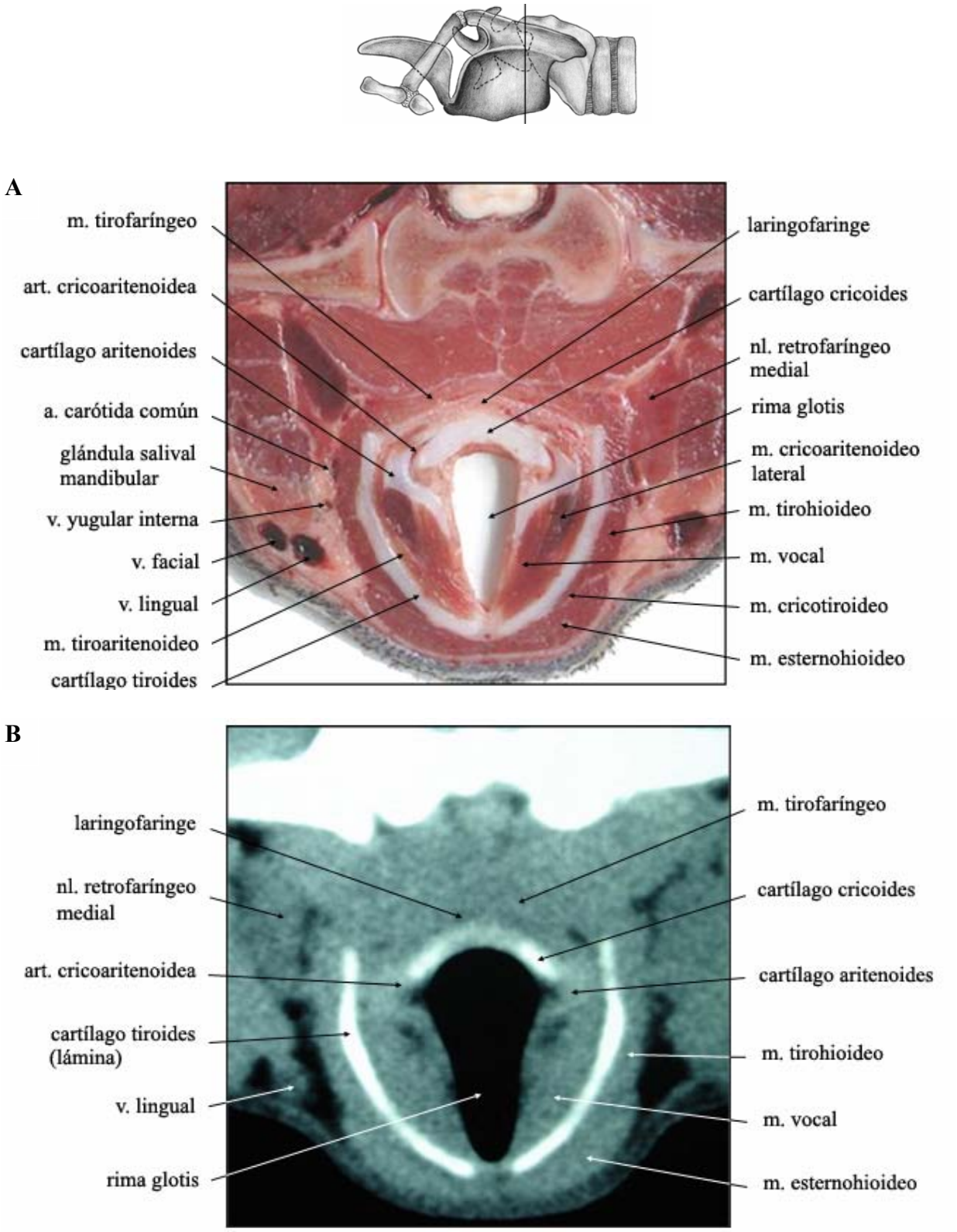

Fig. 14. (A) Corte anatómico e (B) Imagen TC de laringe canina a nivel del corte Nº 13 de la Fig. 1.

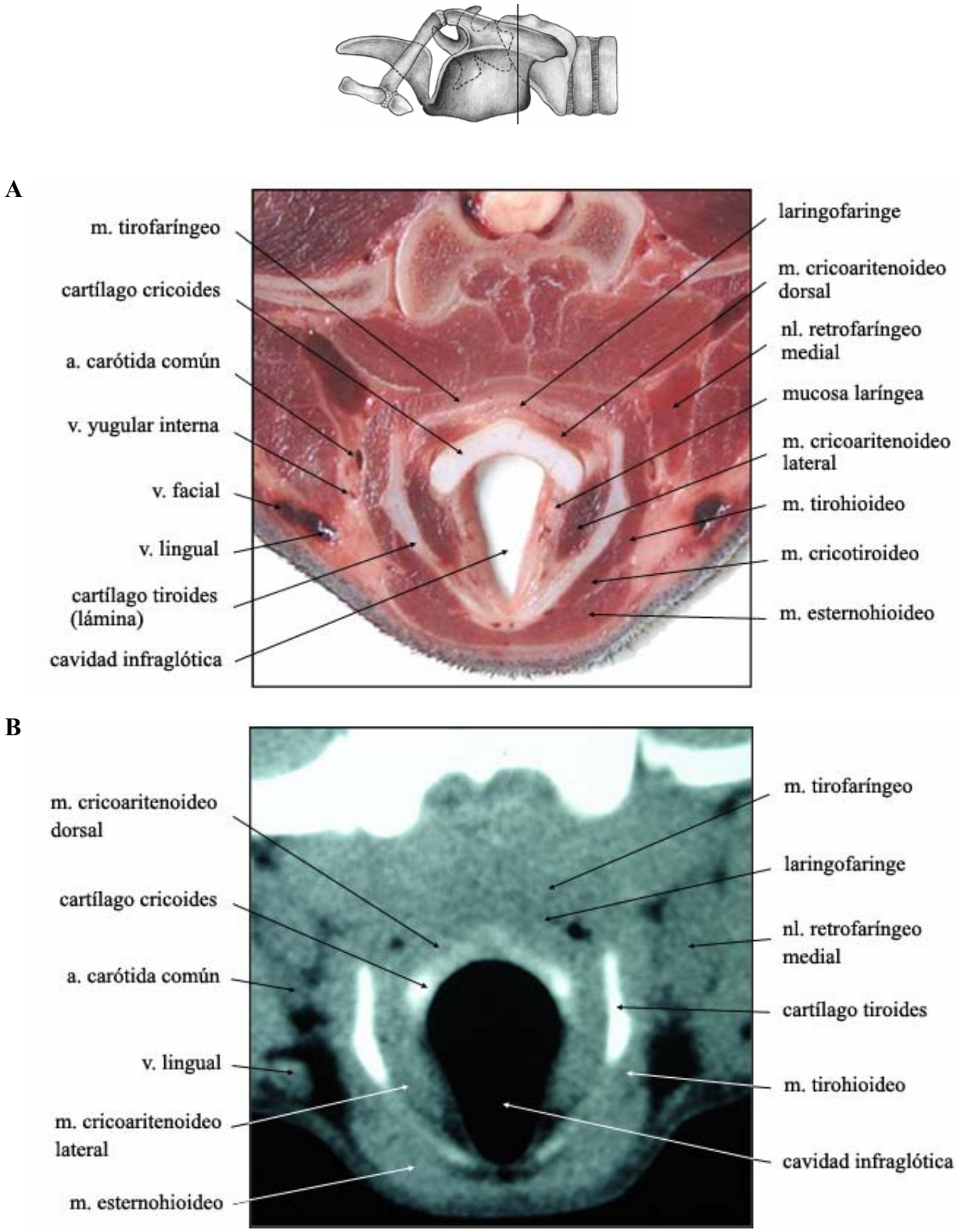

Fig. 15. (A) Corte anatómico e (B) Imagen TC de laringe canina a nivel del corte Nº 14 de la Fig. 1.

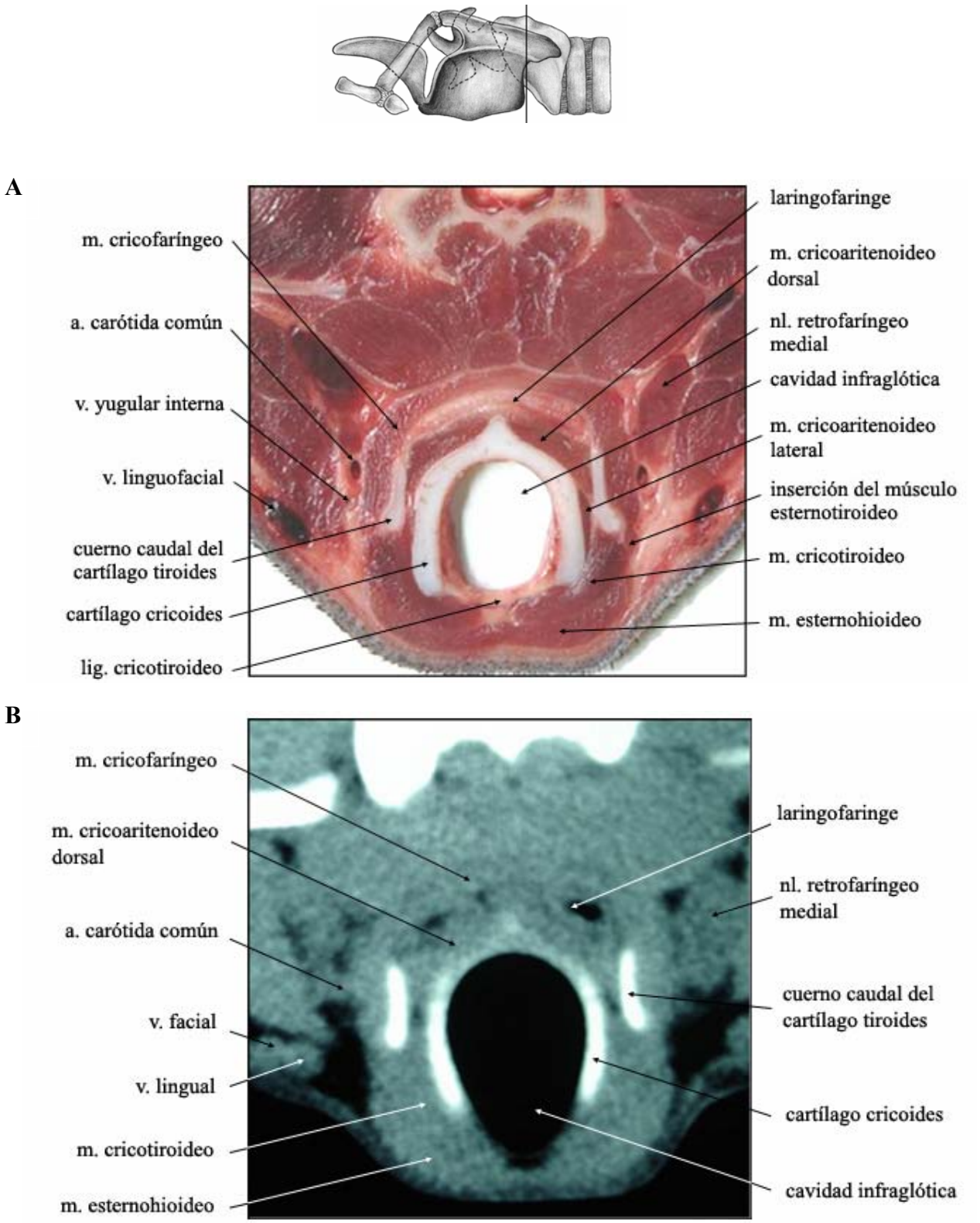

Fig. 16. (A) corte anatómico, (B) Imagen TC de laringe canina, de la Fig. 1 a nivel del corte Nº 15.

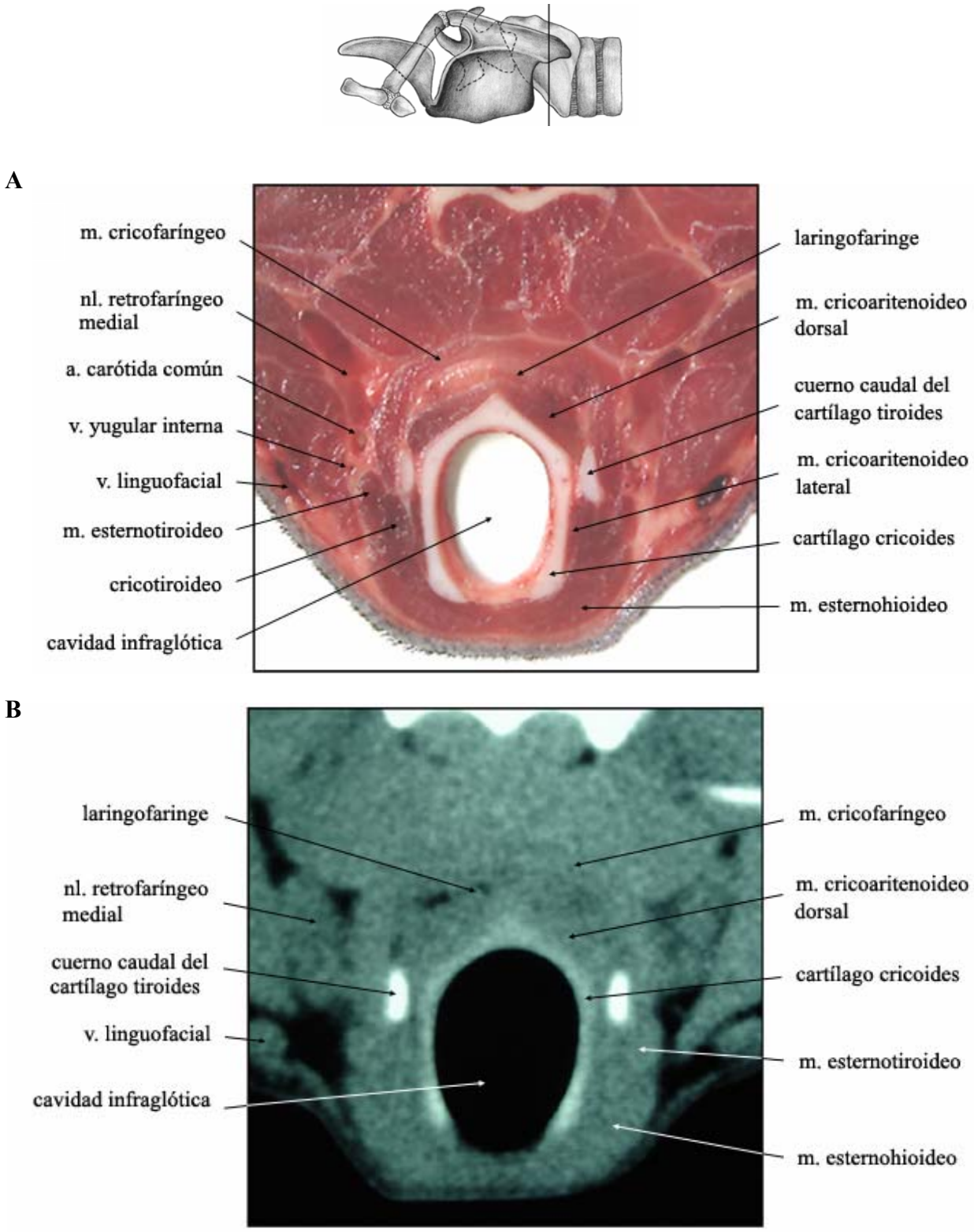

Fig. 17. (A) Corte anatómico e (B) Imagen TC de laringe canina a nivel del corte Nº 16 de la Fig. 1.

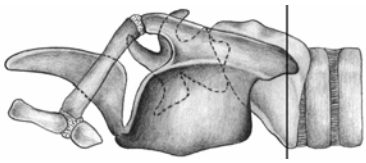

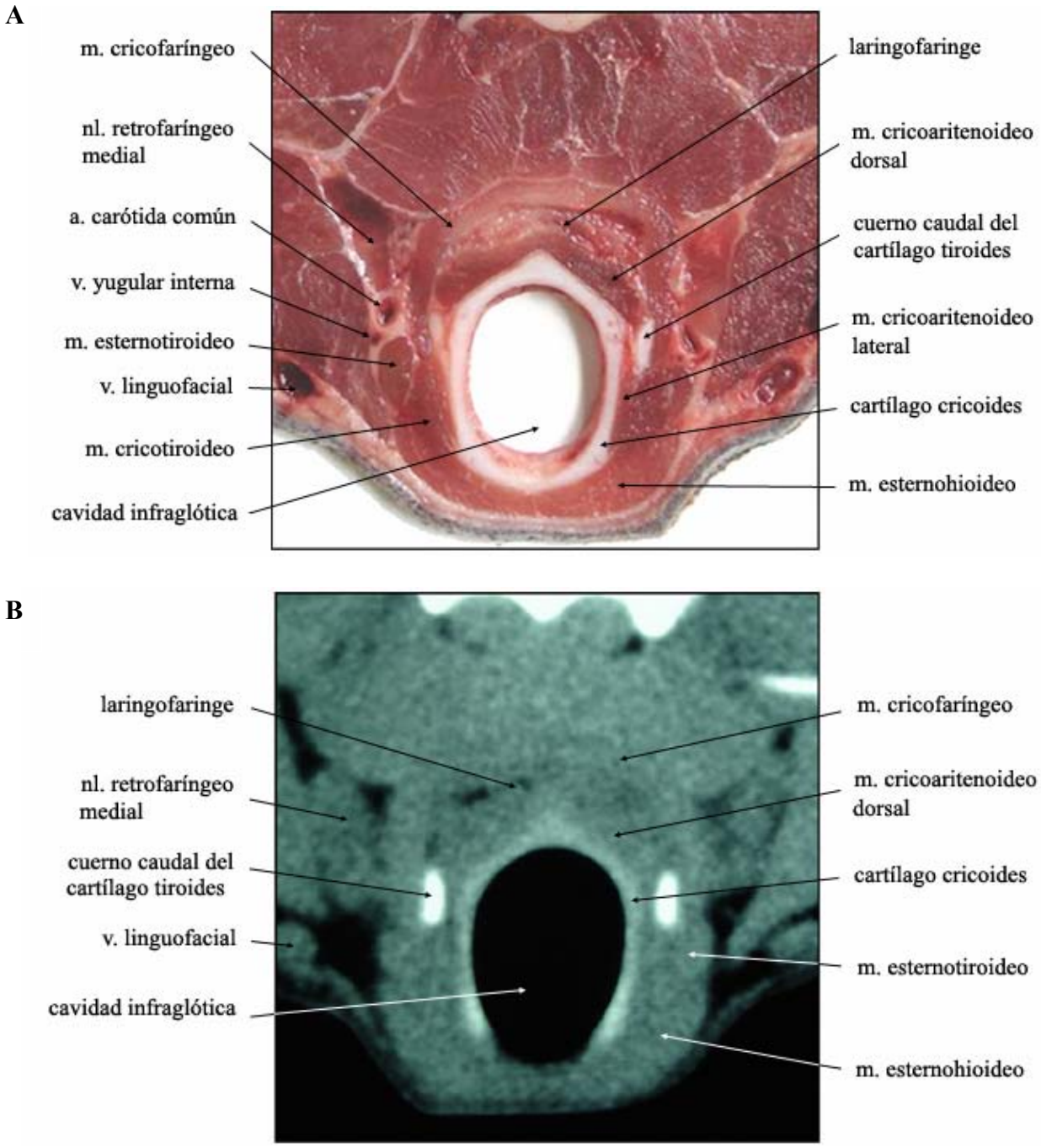

Fig. 18. (A) Corte anatómico e (B) Imagen TC de laringe canina a nivel del corte Nº 17 de la Fig. 1.

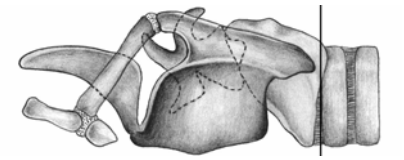

A

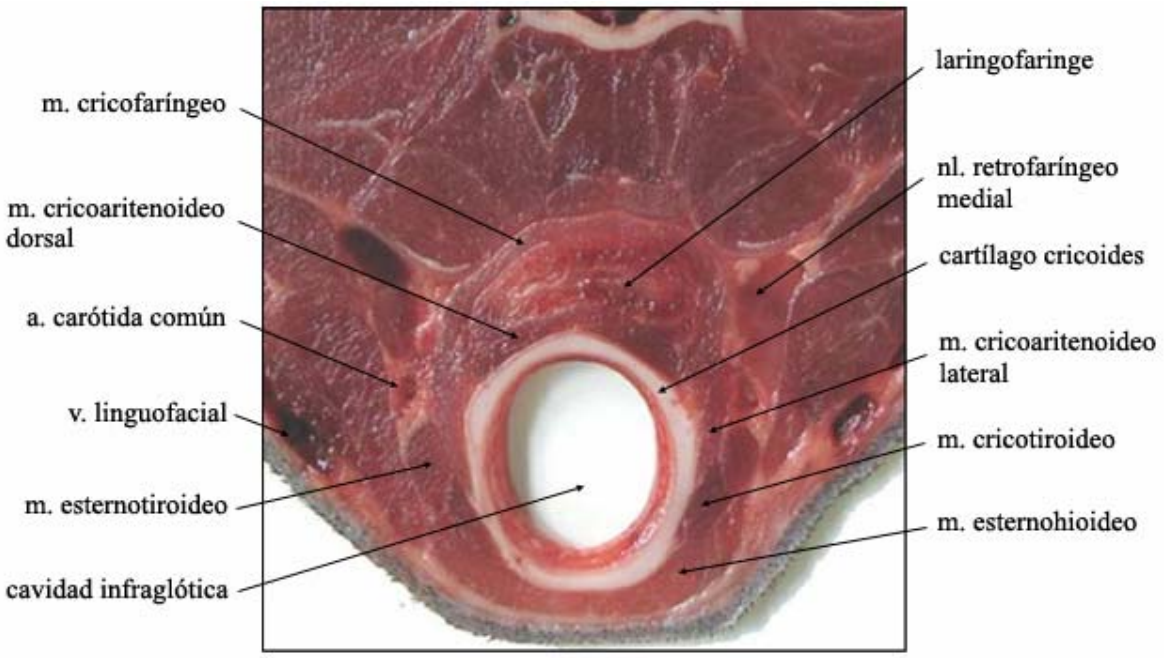

B

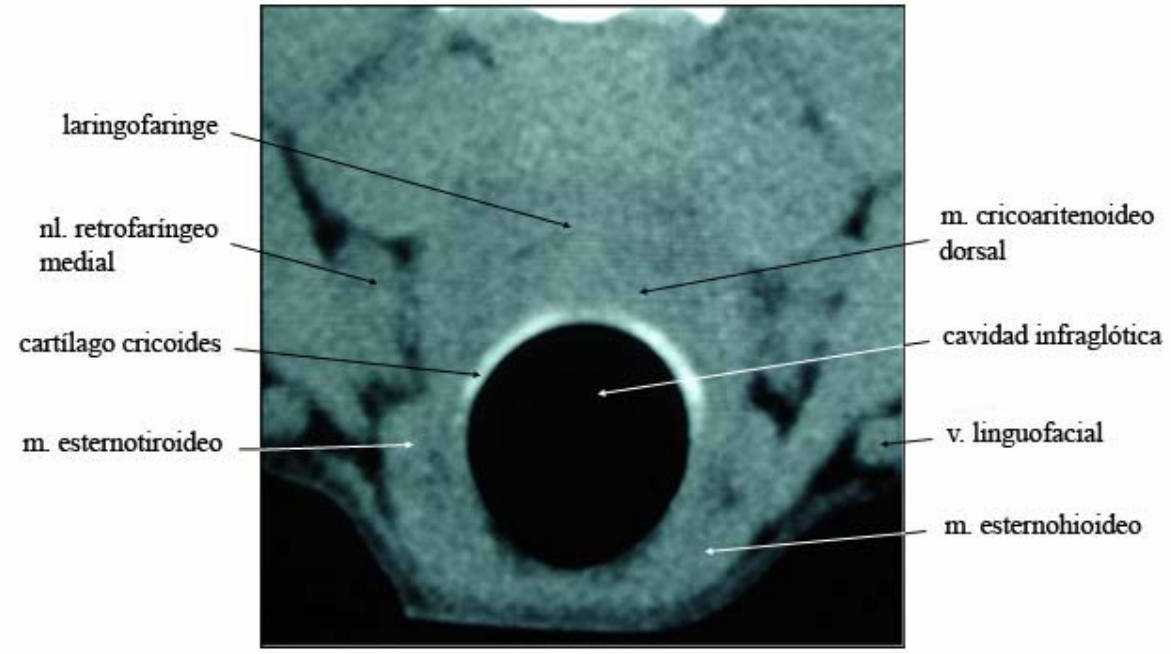

Fig. 19. (A) Corte anatómico e (B) Imagen TC de laringe canina a nivel del corte Nº 18 de la Fig. 1.

PERRO N° 2

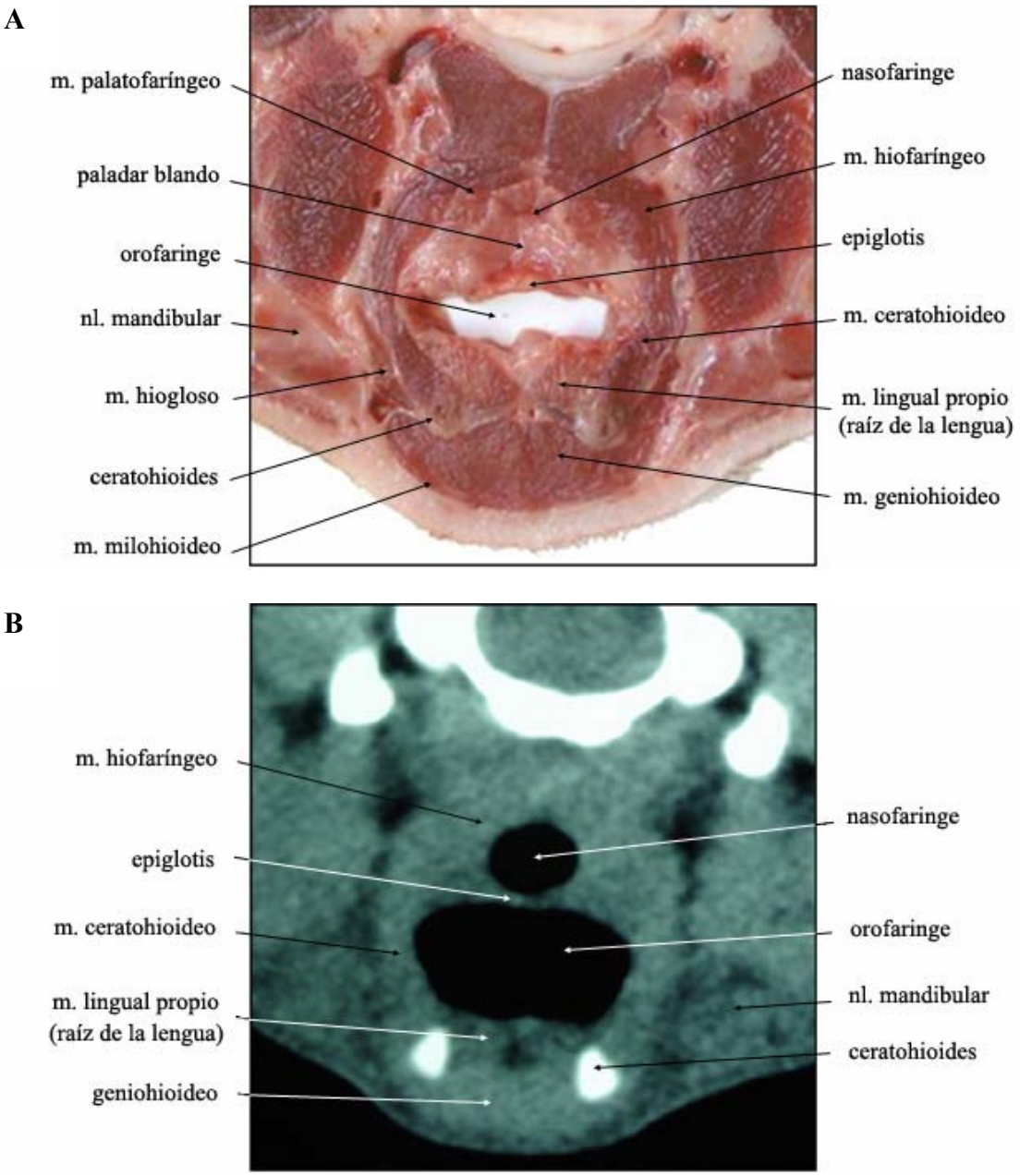

Fig. 20. (A) Corte anatómico e (B) Imagen TC de laringe canina a nivel del corte Nº 1 de la Fig. 2.

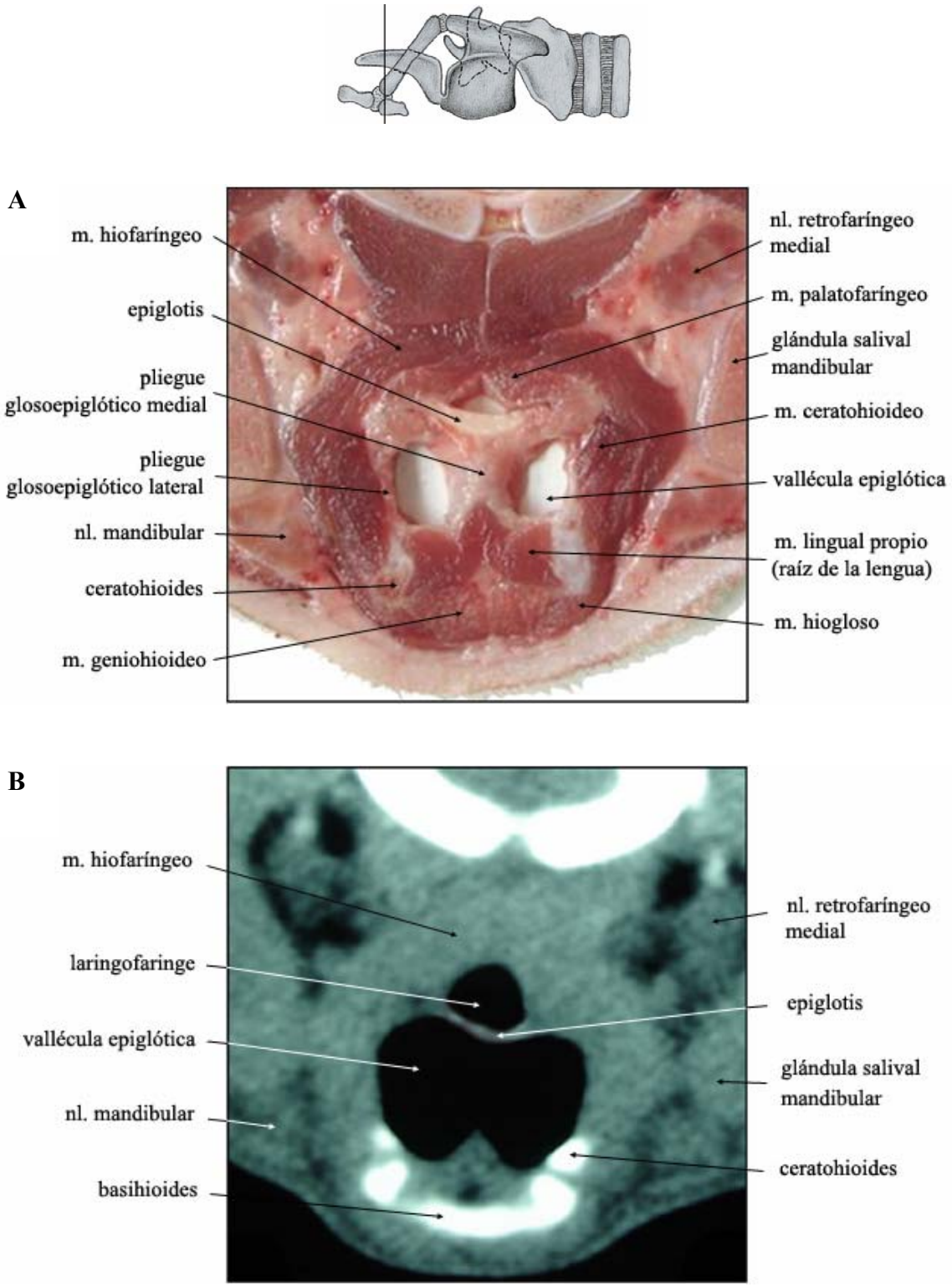

Fig. 21. (A) Corte anatómico e (B) Imagen TC de laringe canina a nivel del corte Nº 2 de la Fig. 2.

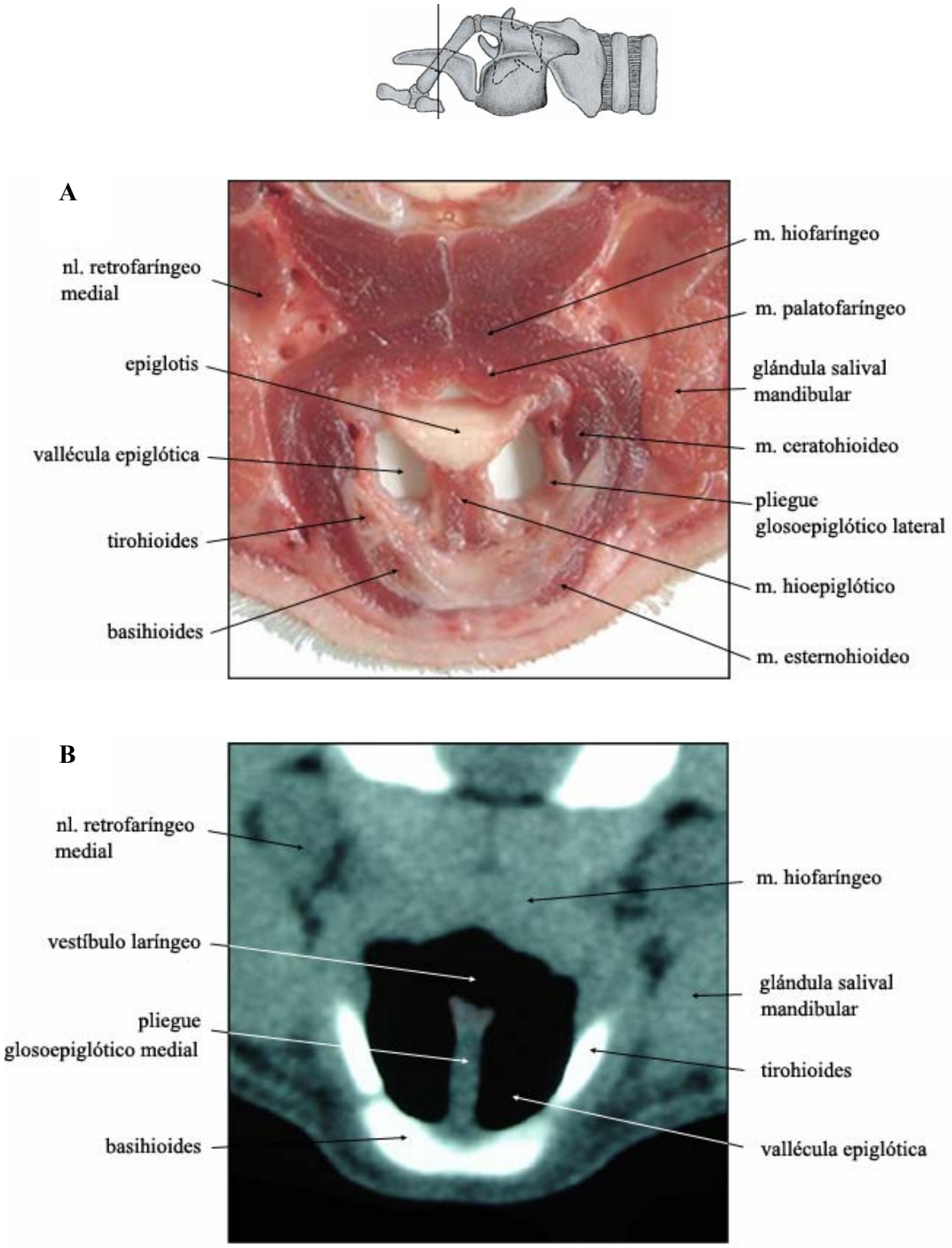

Fig. 22. (A) Corte anatómico e (B) Imagen TC de laringe canina a nivel del corte Nº 3 de la Fig. 2.

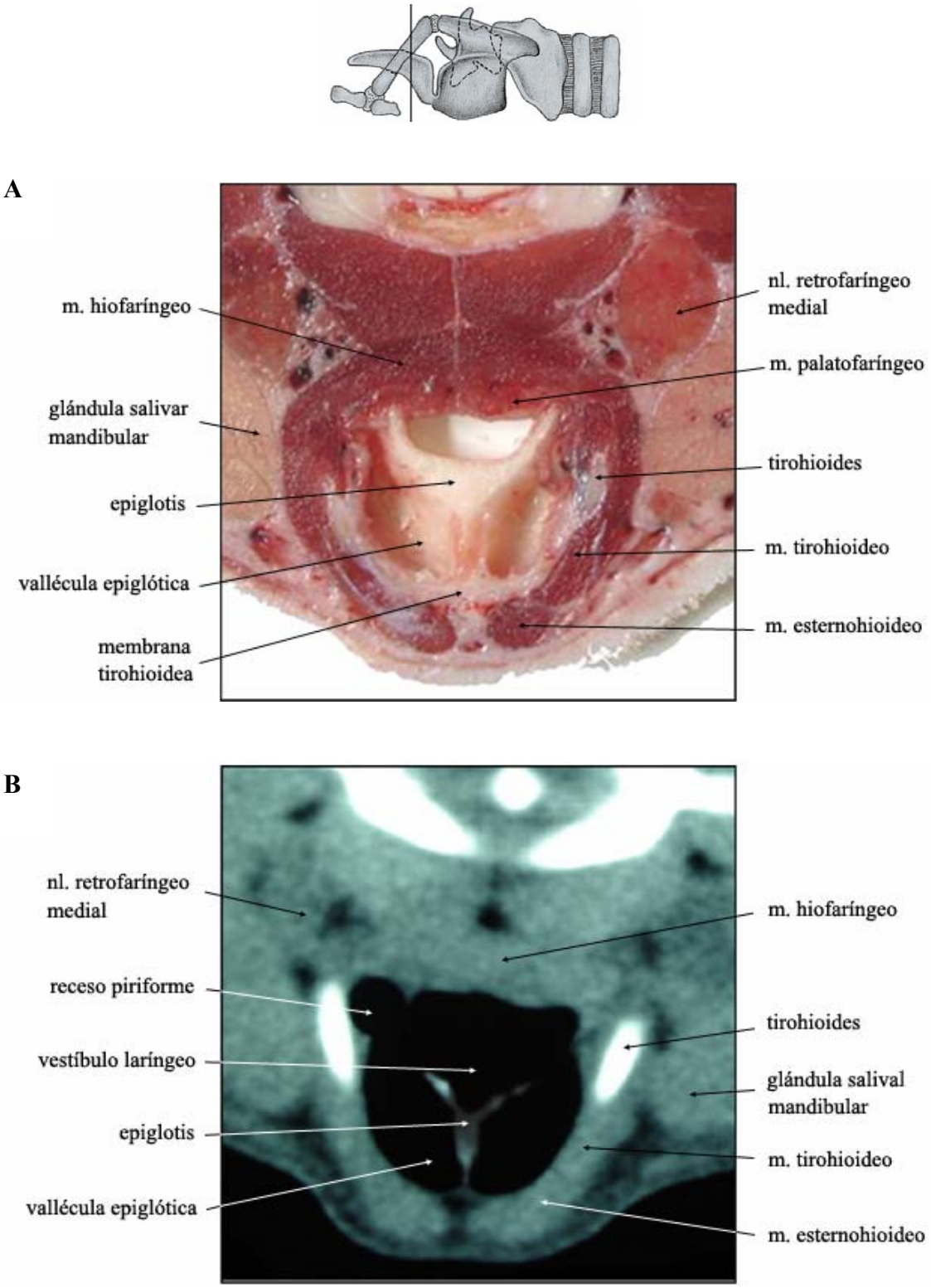

Fig. 23. (A) Corte anatómico e (B) Imagen TC de laringe canina a nivel del corte Nº 4 de la Fig. 2.

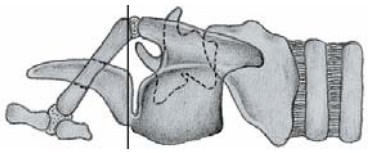

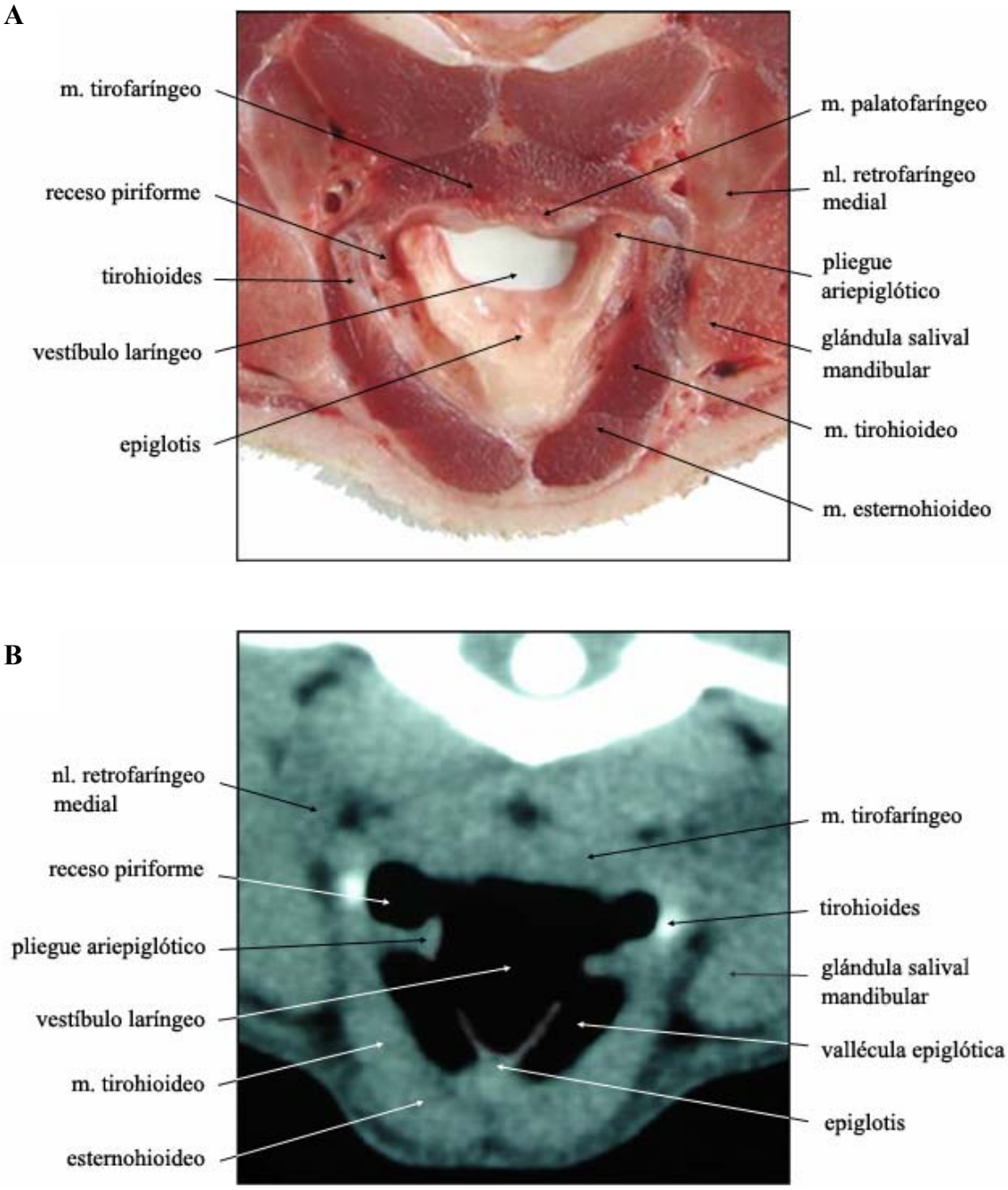

Fig. 24. (A) Corte anatómico e (B) Imagen TC de laringe canina a nivel del corte Nº 5 de la Fig. 2.

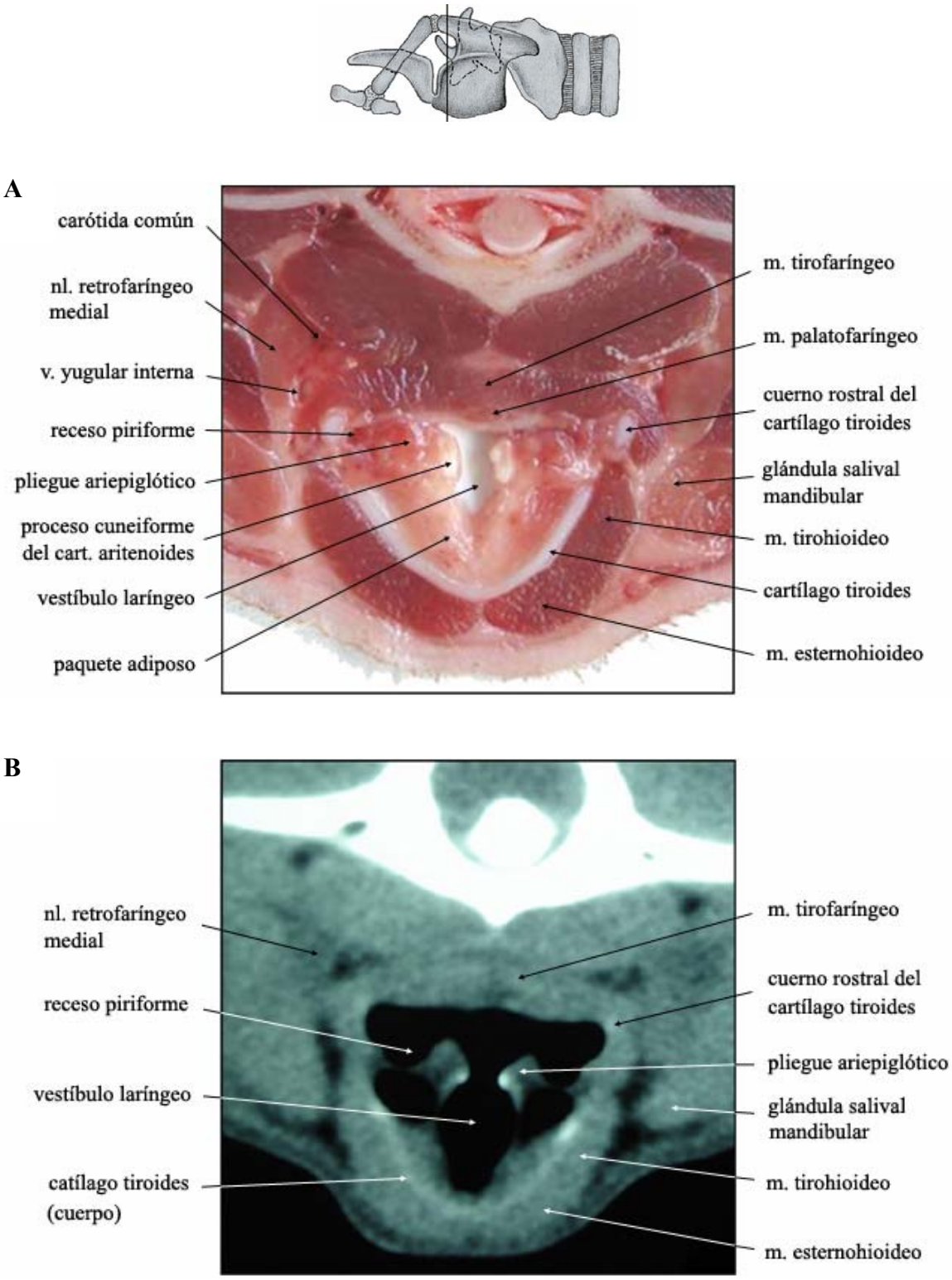

Fig. 25. (A) Corte anatómico e (B) Imagen TC de laringe canina a nivel del corte Nº 6 de la Fig. 2.

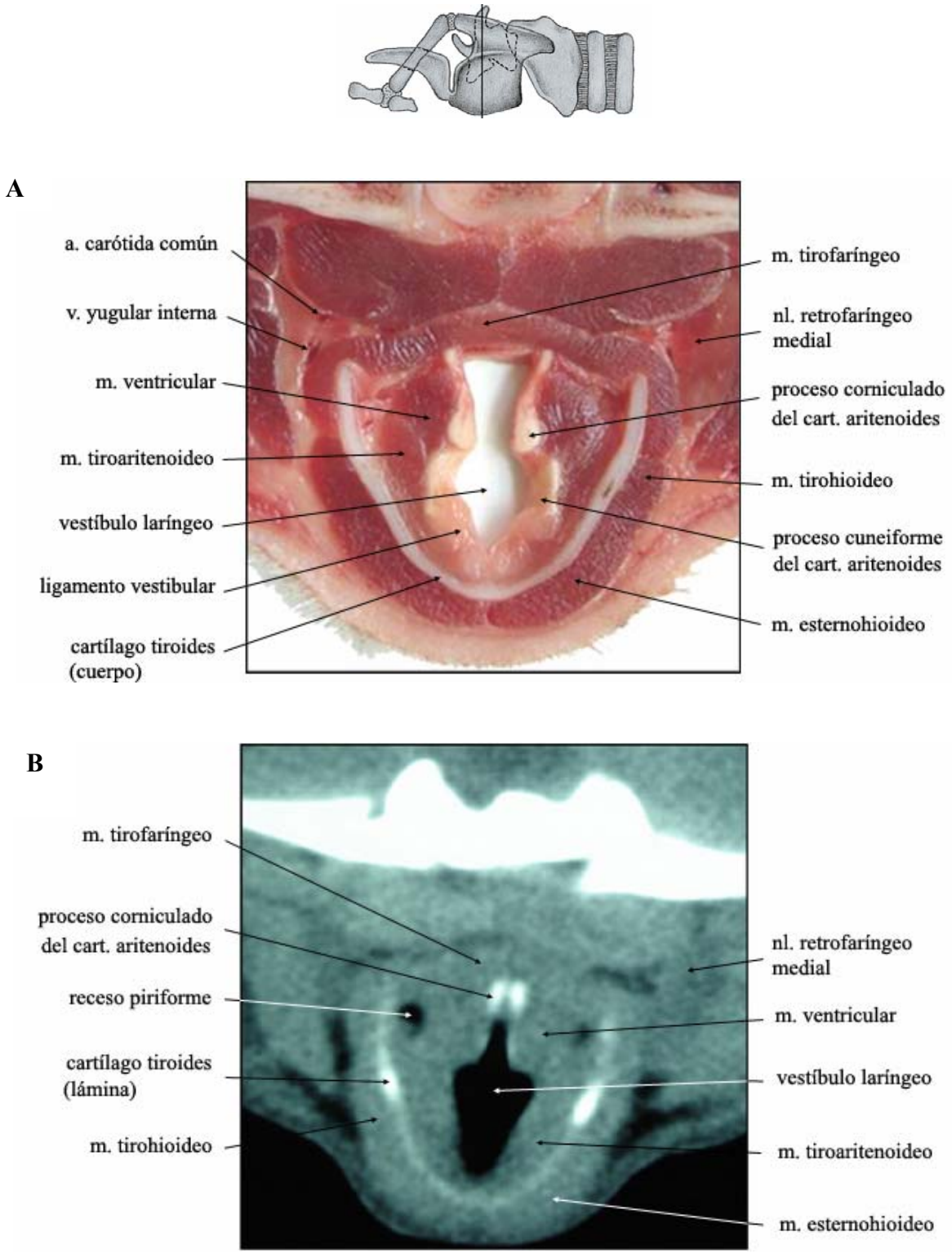

Fig. 26. (A) Corte anatómico e (B) Imagen TC de laringe canina a nivel del corte Nº 7 de la Fig. 2.

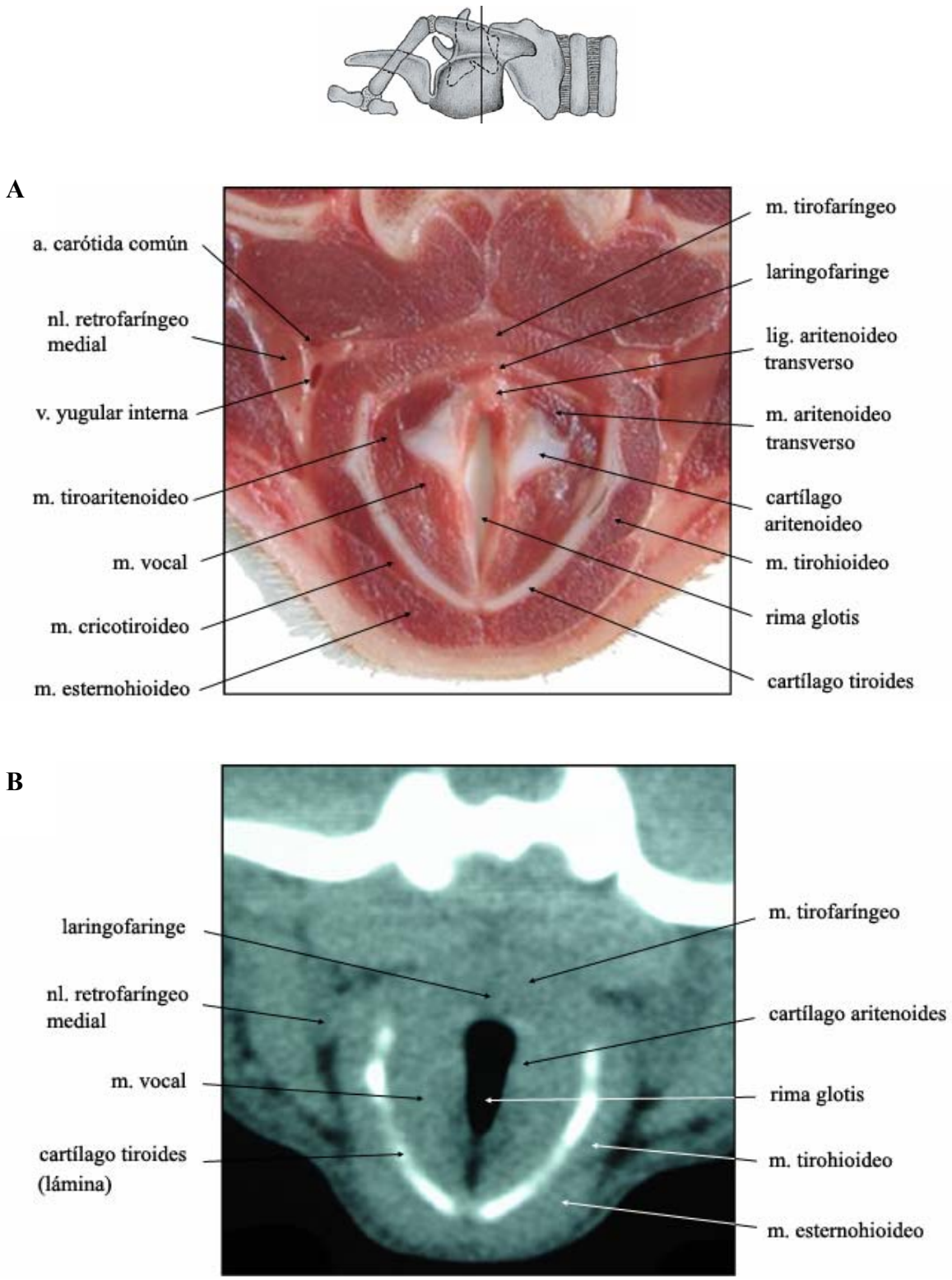

Fig. 27. (A) Corte anatómico e (B) Imagen TC de laringe canina a nivel del corte Nº 8 de la Fig. 2.

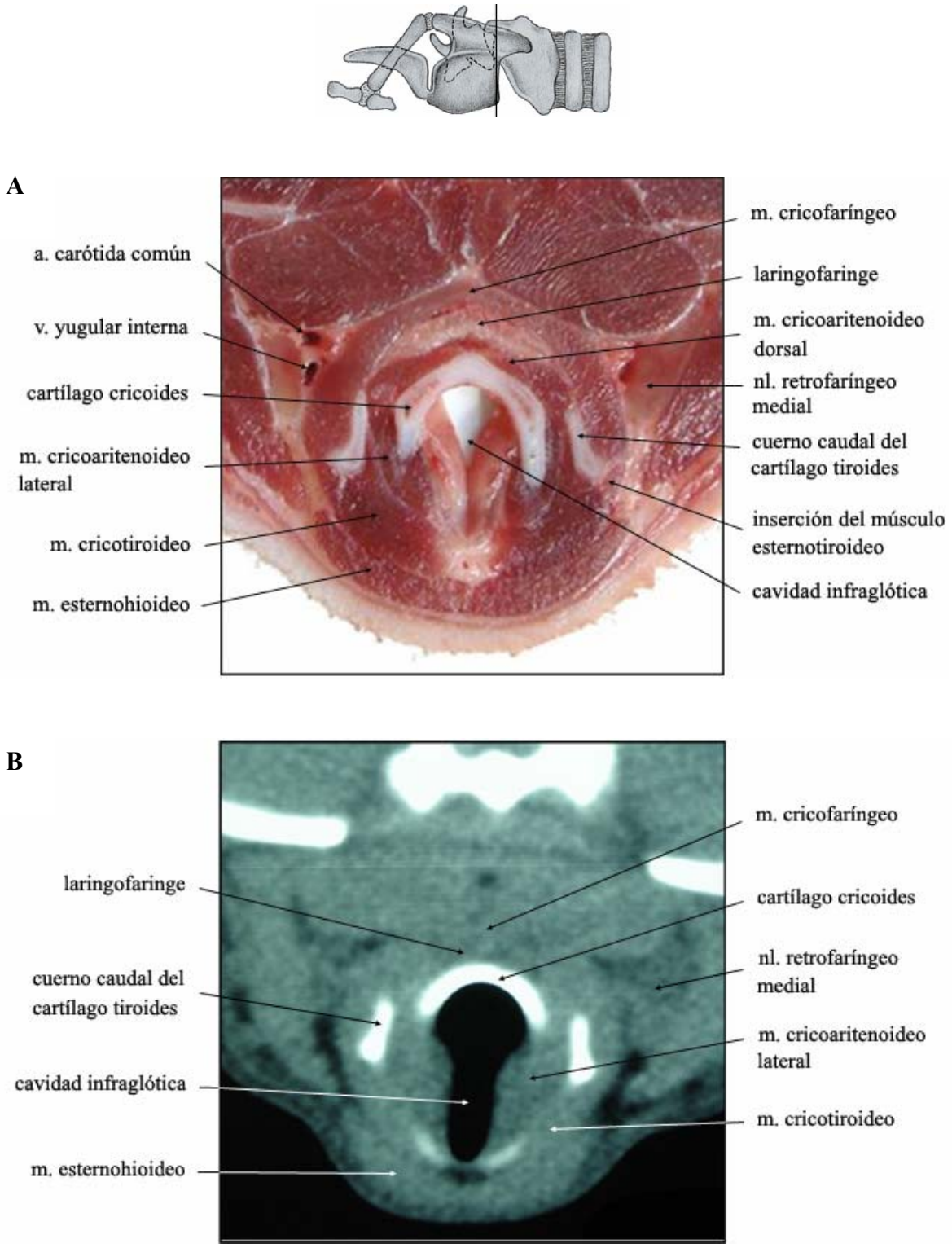

Fig. 28. (A) Corte anatómico e (B) Imagen TC de laringe canina a nivel del corte Nº 9 de la Fig. 2.

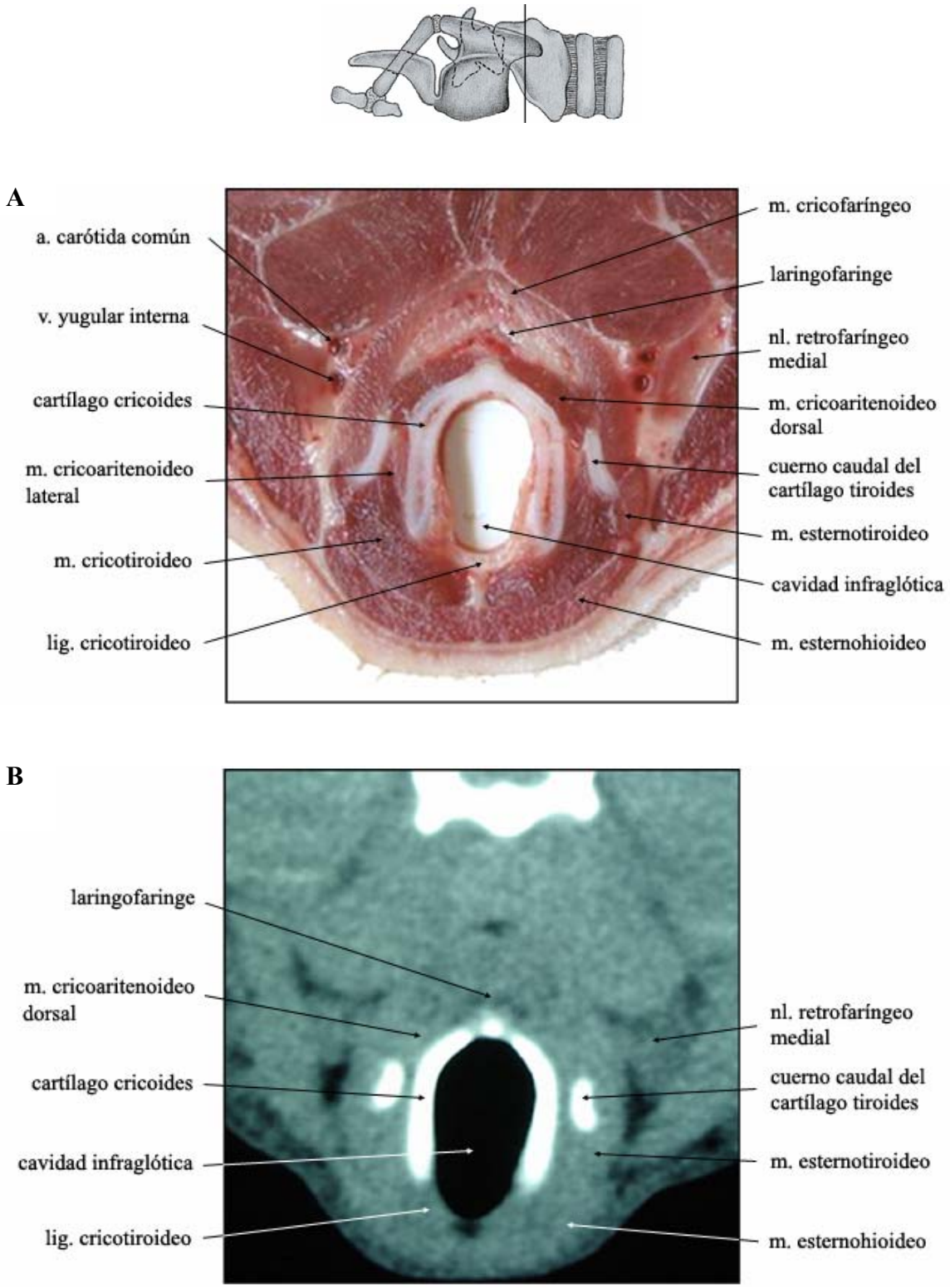

Fig. 29. (A) corte anatómico e (B) Imagen TC de laringe canina a nivel del corte Nº 10 de la Fig. 2.

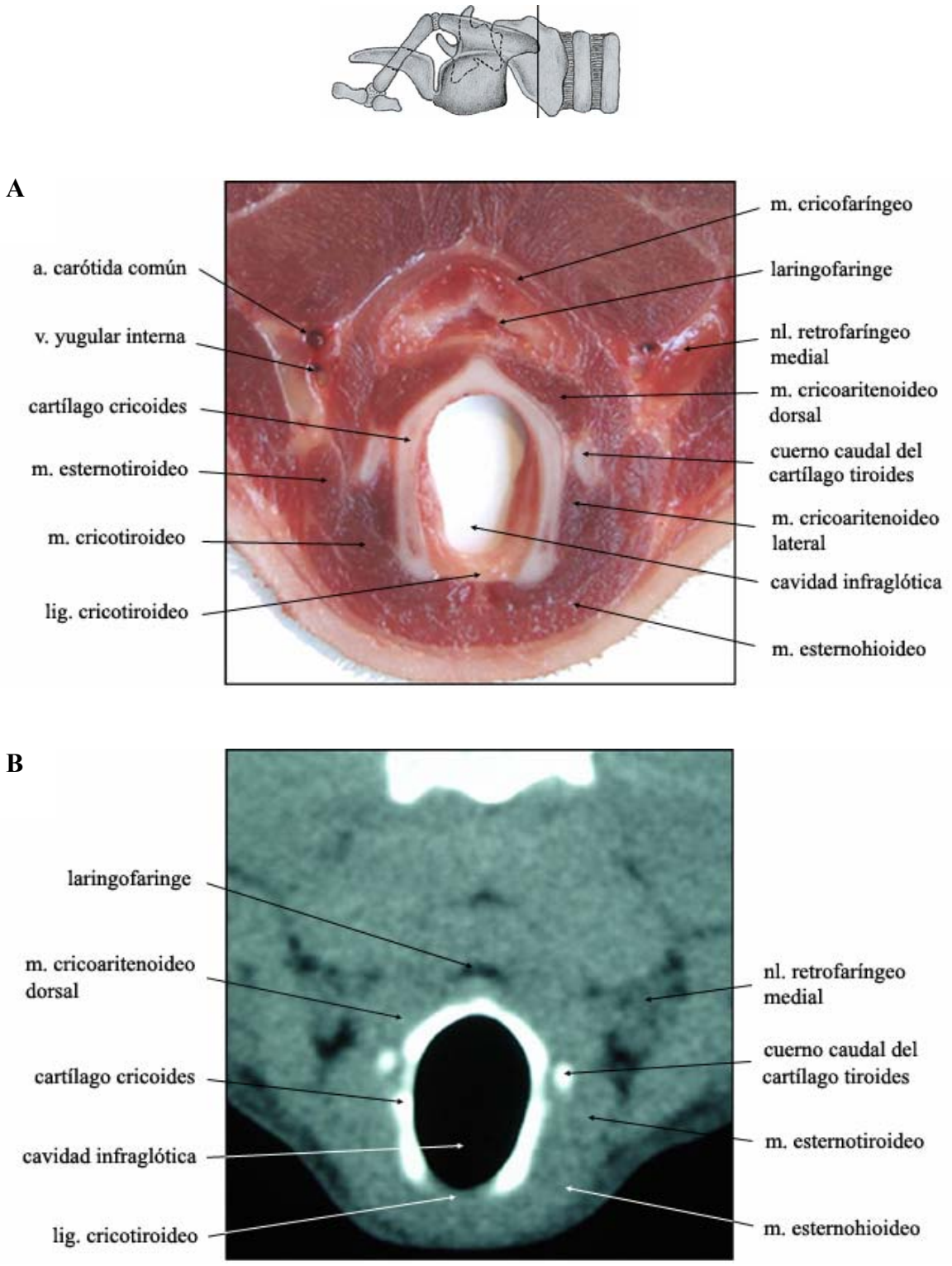

Fig. 30. (A) Corte anatómico e (B) Imagen TC de laringe canina a nivel del corte Nº 11 de la Fig. 2.

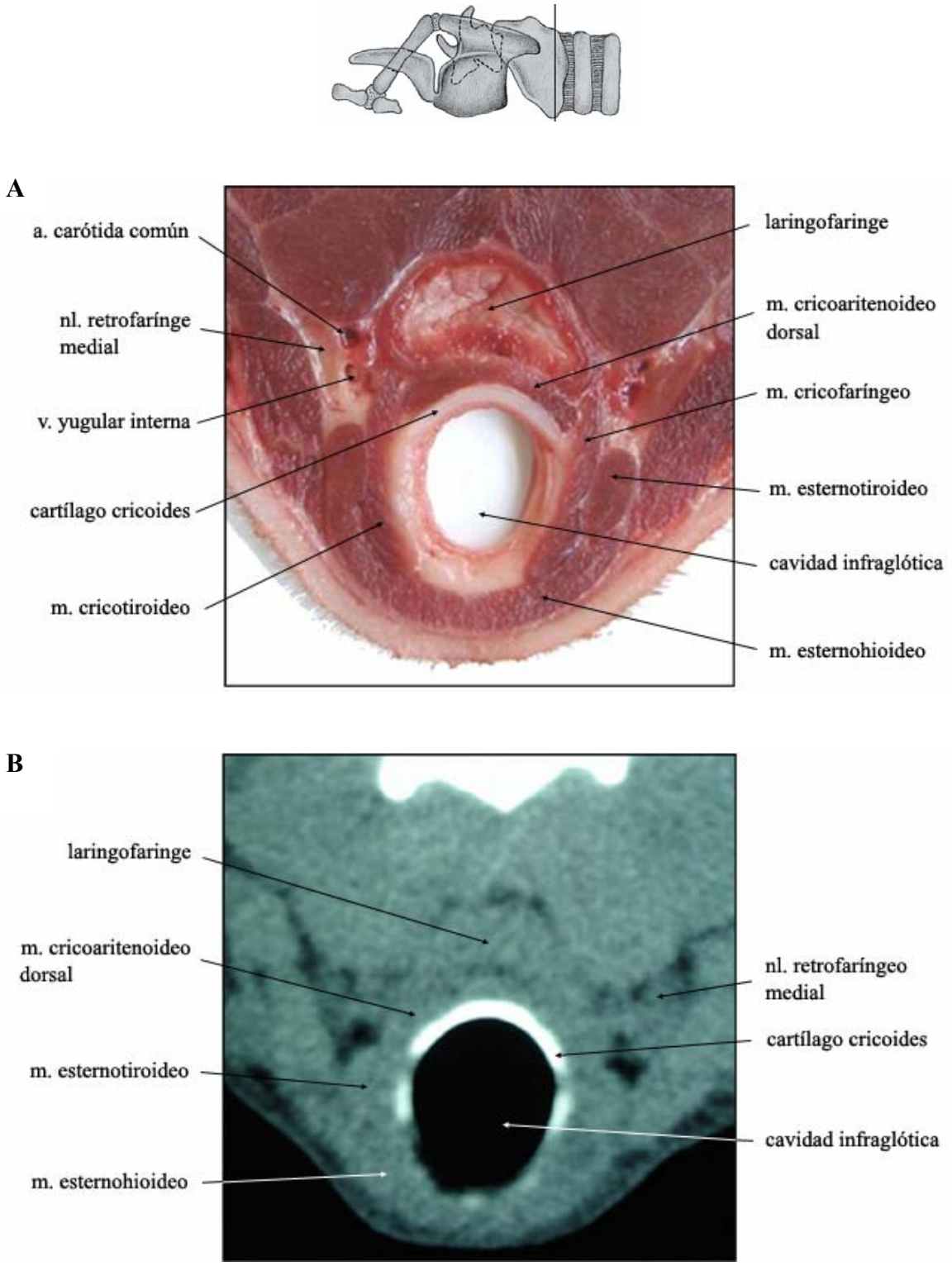

Fig. 31. (A) Corte anatómico e (B) Imagen TC de laringe canina a nivel del corte Nº 12 de la Fig. 2.

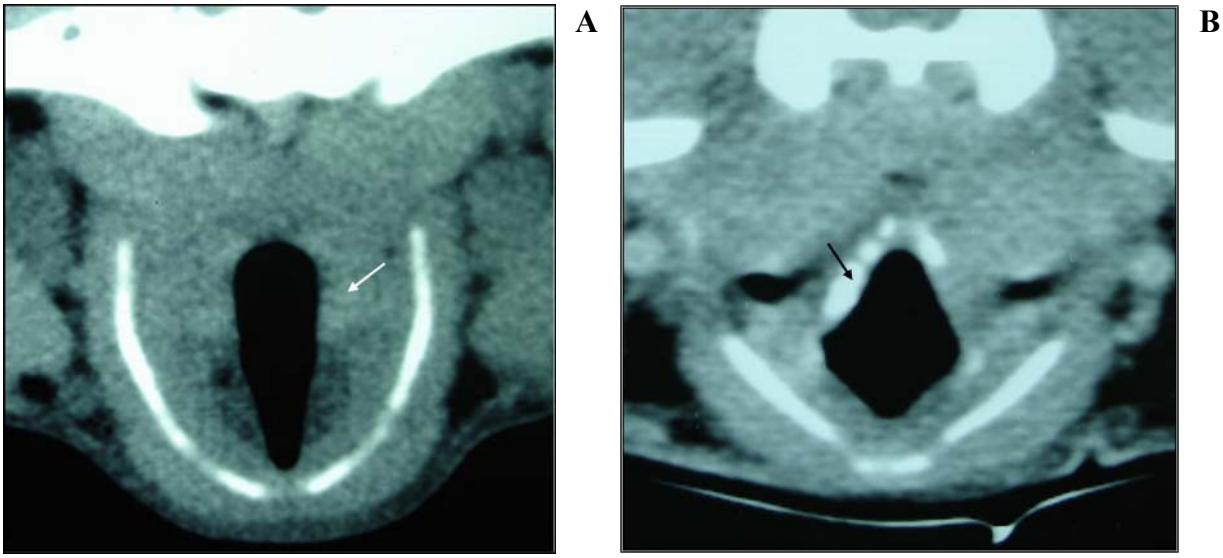

Figura 32. Imagen TC transversal sin contraste en un perro de 1 año de edad (A) e imagen TC con contraste en un perro de 10 años de edad (B) a nivel del cartílago aritenoides. Las imágenes muestran distintos grados de calcificación de este cartílago en ambos perros. En el perro joven el cartílago aritenoides se visualiza como una estructura de baja densidad (flecha blanca), mientras que en el perro de 10 años se observan áreas hiperdensas que corresponden a sitios de calcificación del cartílago (flecha negra).

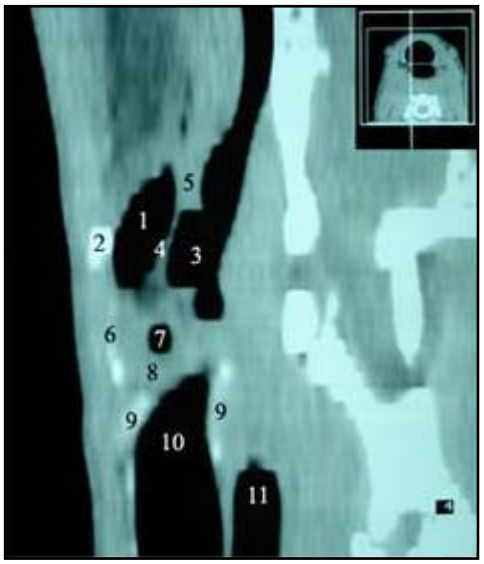

1. Vallécula epiglótica
2. Basihioides
3. Vestíbulo laríngeo
4. Epiglotis
5. Paladar blando
6. Cartílago Tiroides
7. Ventrículo laríngeo
8. Músculo vocal
9. Cartílago cricoides
10. Cavidad infraglótica
11. Esófago

Figura 33. Reconstrucción multiplanar sagital de laringe canina (Perro Nº 1).

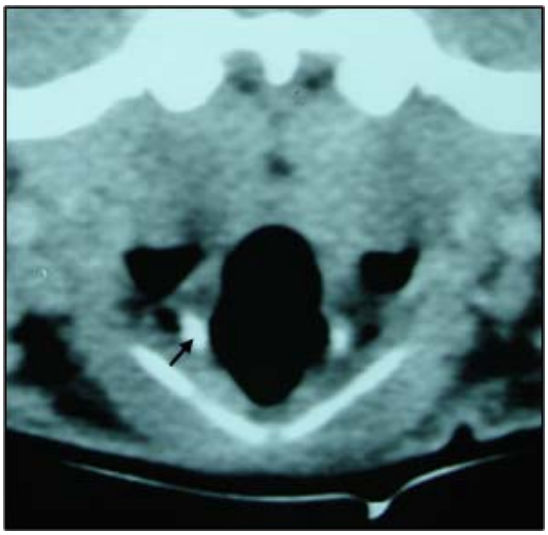

Figura 34. Procesos cuneiformes calcificados del cartílago aritenoides (flecha negra) en un perro de 10 años (Nº 3).

Figura 35. Posicionamiento del perro Nº 1 durante el examen de Tomografía Computarizada.

6. DISCUSIÓN

Para el estudio se analizaron 2 caninos mesocefálicos obteniéndose un promedio de 22 y 12 cortes anatómicos respectivamente, que fueron correlacionadas con un total de 19 y 12 imágenes transversales de TC respectivamente. Las imágenes TC estudiadas incluyeron de craneal a caudal, desde la base del cráneo (porción terminal de bulas timpánicas) comenzando con la epiglotis hasta la terminación de la segunda vértebra cervical a nivel del cartílago cricoides o ligamento cricotraqueal.

En la literatura, se encontró solamente un estudio anatómico específico de laringe en caninos el cual utilizo Resonancia Magnética (Vázquez y col 1998). En tomografía computarizada solo se encontraron estudios a nivel de cuello, con descripciones generales de las estructuras laringeas y anatómicas asociadas (George y Smallwood 1992).

6.1 CAVIDAD LARINGEA

En todos los animales en estudio la cavidad central de la laringe, que incluye el vestíbulo laríngeo, glotis y cavidad infraglótica, fue visible como un espacio hipodenso en todas las imágenes de TC. A nivel de los músculos vocales la glotis se observó como un estrechamiento de la vía aérea de forma elíptica con una dirección vertical. Descripciones similares fueron observadas en estudios de TC en humanos, descritas por Gamsu y col (1981). A nivel del cartílago cricoides la cavidad laríngea se observó de una forma ovalada con una dirección vertical y con bordes lisos. En las imágenes de TC más caudales, la cavidad laringea adquirió una forma más redondeada semejante al lumen de la tráquea.

Otros espacios que también pudieron ser identificados mediante las imágenes de TC fueron las valléculas epiglóticas, los recesos piriformes, y los ventrículos laterales. Las valléculas epiglóticas son dos profundas depresiones que se forman entre la base de la lengua y la cara ventral de la lámina de la epiglotis (Evans 1993). En las imágenes TC las valléculas epiglóticas fueron observadas como dos grandes espacios hipodensos de forma elíptica, con una dirección dorsolateral-ventromedial (figura 8). Ambas valléculas se apreciaron separadas por el pliegue glosoepiglótico medial, estructura de baja densidad localizada en la línea media, y que fue visualizado solo en algunas imágenes (figura 5 y 6 del perro N°1, figura 22 del perro N°2). Silverman y Korobkin (1983) y Mafee (1984) describen que en humanos este pliegue también es comúnmente visualizado en imágenes de TC. Las valléculas epiglóticas en los perros Nº 1 y 2 se observaron con similares características. Sin embargo en el perro Nº 3, el cual no fue eutanasiado para el examen, las valléculas epiglóticas fueron asimétricas. Esto concuerda con lo descrito en imágenes de TC en humanos, en donde las valléculas epiglóticas

a menudo fueron muy diferentes una de la otra en un mismo individuo (Gamsu y col 1981). Solo en el perro Nº 1 fue posible identificar los ventrículos laríngeos, los que se observaron como dos dilataciones en forma de media luna con una dirección vertical y bordes lisos que se continuaban con la cavidad laríngea a nivel del vestíbulo, el cual fue observado en un corte anterior a la glotis. Estas características concuerdan con lo observado en humanos por Reid (1984). Mafee (1984) reporta que en humanos los ventrículos laríngeos solo pueden ser visualizados cuando se realizan delgadas secciones continuas a este nivel. Esto podría indicar la no visualización de los ventrículos laríngeos en los perros N° 2 y N° 3, debido al menor tamaño corporal comparado con el perro Nº 1, no obstante todos los animales fueron analizados con un grosor de corte similar.

Los recesos piriformes son parte de la laringofaringe y son dos canales que se forman lateral a cada pliegue ariepiglótico (Evans 1993). En las imágenes transversales de TC los recesos piriformes se visualizaron de craneal a caudal como dos aperturas semicírculares hipodensas de ubicación dorsolateral separadas del vestíbulo por los pliegues ariepiglóticos (figura 10 a la 12). Estos pliegues se observaron como dos bandas con densidad de tejido blando uno a cada lado de vestíbulo laríngeo y con una orientación oblicua. En imágenes más caudales en donde los pliegues ariepiglóticos toman contacto con la pared dorsal de la cavidad laringofaringea colapsada, los recesos piriformes se visualizaron como pequeñas cavidades hipodensas con una forma que varió de circular a elipsoidea y/o triangular. Los recesos piriformes de cada lado fueron similares en tamaño y forma en el mismo animal. Mafee (1984) también observó estas características en pacientes humanos.

6.2 CARTILAGOS LARINGEOS

6.2.1 Cartílago Cricoides

En los cortes de TC más caudales, el cartílago cricoides se observó como una estructura circular hiperdensa similar a un anillo traqueal. En las imágenes transversales más craneales adquirió forma de herradura con su abertura hacia ventral, debido a que en este nivel el anillo es incompleto y se cierra por el ligamento cricotiroideo que une a ambos, los cartílagos cricoides y tiroides (figura 17 a la 19). El ligamento cricotiroideo no fue posible de distinguir en las imágenes TC probablemente por su baja densidad. En las imágenes TC más craneales, dorsolateral al cartílago cricoides aparecieron dos estructuras simétricas hiperdensas que correspondieron a los cuernos caudales del cartílago tiroides. Luego más cranealmente, solo se observó la parte dorsal del cartílago cricoides, la cual corresponde a la denominada lámina o sello del anillo en la nomenclatura humana. Aquí el cartílago cricoides se visualizó como una estructura con forma de arco con su apertura hacia ventral (figura 15 y 16).

Fue posible además observar la articulación cricoaritenoidea (figura 15), la cual es considerada como una articulación de tipo sinovial o diartrodial, en donde ambos pares de carillas articulares están encerradas en una cápsula articular (Evans 1993). Brazeau-Lamontagne y col (1986) describen a esta articulación en imágenes de TC de humanos como

una estructura simétrica en volumen, densidad y orientación. Además su posición relativa es también simétrica dentro de los confinamientos del cartílago tiroides. En nuestro estudio la articulación cricoaritenoidea fue identificada solo en el perro de mayor tamaño (Perro Nº 1), sin embargo, sus bordes no pudieron ser visualizados de forma clara. Tomando en cuenta que los cortes se realizaron a 2 mm. de espesor, existían más probabilidades de observar esta estructura en este perro que en los de tamaño inferior. Brazeau-Lamontagne y col (1986) estudiaron esta articulación en pacientes humanos con artritis reumatoide, en los cuales puede verse afectada esta articulación. Para ello obtuvieron imágenes TC con secciones continuas con un grosor de 1,5 mm. a nivel del cartílago aritenoides pudiendo visualizar de manera bastante clara los cambios provocados por esta enfermedad.

En general en todos los perros se observó una calcificación homogénea del cartílago cricoides, visualizándose en las imágenes TC como una estructura delgada, curva e hiperdensa (figura 16 del perro Nº 1, figura 11 del perro Nº 2). Los valores promedios de atenuación obtenidos para el cartílago cricoides en el perro Nº 3 (de mayor edad) fueron de 297 UH. Mientras que uno de los perros jóvenes mostró valores de 207 UH para este cartílago en los lugares de mayor densidad (principalmente en las porciones laterales del anillo) y a nivel de la lámina del cartílago se observaron valores de densidad de 94 UH. Sin embargo, Gamsu y col (1981), Brazeau-Lamontagne y col (1986), Curtin (1989), Muñoz y col (1993), Becker y col (1997) y Schmalfuss y col (2000), describen la apariencia normal de este cartílago para humanos, como una cavidad medular de baja densidad rodeada por una delgada capa calcificada interna y externamente.

6.2.2 Cartílago Tiroides

Las primeras estructuras vistas del cartílago tiroides de caudal a craneal fueron los cuernos caudales que aparecieron como dos pequeñas estructuras simétricas circulares o alargadas, homogéneamente calcificadas y de ubicación dorsolateral al cartílago cricoides. Esto concuerda con lo observado en la descripción realizada por George y Smallwood (1992) en caninos, y por Archer y Yeager (1979) y Gamsu y col (1981) en humanos. Sin embargo, en seres humanos se describe que cuando esta estructura posee un grosor superior a 4 mm. la cavidad medular es distinguida como una zona de baja densidad, debido a la presencia de cartílago hialino no calcificado, rodeada por un anillo de hueso cortical (Archer y Yeager 1979)

En las imágenes de TC más craneales, el cartílago tiroideo tuvo al igual que el cartílago cricoides una forma de herradura, pero ahora con su apertura hacia dorsal. Sin embargo, el cartílago tiroides del perro Nº 3 no se observó con estas características, si no con una forma más parecida a una “V” con una base más aguzada. En humanos, Gamsu y col (1981) también describen la forma de herradura para el cartílago tiroides, mientras que Archer y Yeager (1979) describen que las láminas tiroideas usualmente forman un ángulo que varía de obtuso a agudo, incluso en algunos casos la porción superior de las láminas pueden ser convexas

hacia adentro, lo cual no debe ser confundido con colapso de los cartílagos debido a invasión tumoral. El grosor de la lámina tiroidea varió a lo largo del cartílago disminuyendo su grosor levemente de caudal a craneal, observándose lo contrario en la descripción realizada por Archer y Yeager (1979) para humanos. Luego, en imágenes más craneales del cartílago tiroides, dorsolateral a los recesos piriformes, se observaron dos centros de muy baja densidad uno a cada lado, difícil de distinguir en algunas imágenes probablemente debido a la pobre calcificación de estas estructuras en estos casos. Estas estructuras correspondieron a los cuernos rostrales del cartílago tiroides (figura 11). Mientras que en humanos Bergman y col (1979) las describe como estructuras circulares y densas. En los perros Nº 1 y Nº 2 los cuales fueron animales jóvenes (de un año aproximadamente), no se observó una calcificación homogénea del cartílago tiroides, presentando sitios pobremente calcificados principalmente en la base del cartílago y en los cuernos rostrales, visualizados como líneas delgadas y escasamente más hiperdensas que el tejido circundante. Generando por este motivo márgenes irregulares de las láminas debido a la desigual distribución del cartílago hialino y del cartílago calcificado. En cambio el perro Nº 3 con una edad superior a los 10 años mostró una calcificación relativamente uniforme del cartílago, excluyendo a los cuernos rostrales que también difícilmente pudieron ser distinguidos. Gamsu y col (1981) observaron en pacientes humanos sobre los 50 años dos patrones distintos. El primer patrón mostró una calcificación periférica con una cavidad medular de baja atenuación y el segundo una calcificación uniforme de las láminas tiroideas. Mientras que Curtin (1989), Becker y col (1997) y Schmalfuss y col (2000), describieron al cartílago osificado solo como en el primer patrón nombrado anteriormente. En este estudio solamente observamos el último patrón, en el cual no es posible realizar distinción entre medula y corteza de la estructura.

La densidad promedio de los cuernos caudales del cartílago tiroides del perro Nº 3 (de mayor edad) fue de 522 UH y de 377 UH para el perro Nº 1 (de menor edad). Mientras que en los cuernos craneales se observó una densidad bastante menor para ambos, de 129 UH y 80 UH respectivamente. En las láminas del cartílago tiroides no se observó homogeneidad en la distribución de la calcificación, por lo tanto no se pudo obtener un valor promedio de UH de toda la lámina. En el caso del perro Nº 3, la calcificación se concentró principalmente en los 2/3 inferiores de la lámina con valores de atenuación de 426 UH como promedio, mientras que la porción restante de la lámina y la base mostraron valores menores con un promedio de 168 UH. Referente al perro de menor edad (Nº 1) mostró un patrón distinto, además de valores inferiores, encontrándonos con un valor promedio de 400 UH para la mitad superior de la lámina tiroidea, y para todo el resto de la lámina y la base del cartílago se obtuvo un promedio de 78 UH.

6.2.3 Cartílago aritenoides

Los cartílagos aritenoides se observaron de caudal a craneal situados lateroventral a la porción dorsal del cartílago cricoides (conocida en humanos como "sello del anillo"). El cartílago aritenoides fue visualizado simétricamente como dos estructuras escasamente calcificadas con forma de coma o triangulo, correspondiendo específicamente al nivel del proceso vocal de este cartílago. Los procesos vocales observados definieron de manera precisa el lugar donde se ubica el músculo vocal (figura 15), el cual fue observado como una estructura con características de tejido blando que nace del proceso vocal para insertarse en la base del cartílago tiroides.

Se obtuvieron valores de atenuación para este cartílago, similares a la de los tejidos blandos adyacente a ellos, con un promedio de 76 UH para el perro de mayor edad y de 50 UH para uno de los perros jóvenes. Sin embargo el perro mayor mostró cartílagos aritenoides con algunos sitios de calcificación (figura 21), pero sin una distribución uniforme, teniendo estos un promedio de 273 UH. Los procesos cuneiformes de este cartílago pudieron ser diferenciados de manera clara solo en el perro de mayor edad (Perro Nº 3, figura 10) como dos pequeñas estructuras densas y circulares, en el cual se obtuvo un valor promedio de 236 UH, mientras que en uno de los perros jóvenes fue más difícil su identificación con un promedio de 31 UH.

Mafee (1984) dice que la epiglotis y el cartílago aritenoides en sus comienzos están formados de cartílago hialino, pero después fibras elásticas son depositadas en la matriz, convirtiéndolo en cartílago elástico amarillo, que muestra una pequeña tendencia a la calcificación, pero raramente puede verse esta calcificación en imágenes TC. Lo que explicaría la baja densidad observada de este cartílago.

6.2.4 Epiglotis

La epiglotis forma el límite ventral de la vía aérea laríngea en el nivel de la cavidad vestibular. El pecíolo o tallo de ubicación más caudal se une a la superficie anterior y medial del cartílago tiroides, más cranealmente la epiglotis esta unida a la base de la lengua mediante el ligamento glosoepiglótico medial (Evans 1993). La epiglotis de caudal a craneal fue visible en un corte posterior a la terminación de la base del cartílago tiroides. En las imágenes TC se observó como una estructura de baja densidad, concordando con el trabajo realizado por George y Smallwood (1992) y con lo descrito en humanos por Mafee (1984), donde señala que la epiglotis raramente se encuentra calcificada. En cuanto a su densidad ésta fue muy baja comparada con la de los otros cartílagos, obteniendose un promedio de 11 UH para el perro mayor y – 30 UH para el de menor edad, debido a su distinta naturaleza como se mencionó anteriormente.

En cuanto a su forma, la epiglotis se observó en los cortes mas craneales con una apariencia de “U” con sus extremos más abiertos (figura 6), para luego tomar una forma más parecida a una “V” (figura 9), en donde sus márgenes libres continuaron con el pliegue ariepiglótico. En humanos, la epiglotis se describe como una estructura cóncava de lado a lado en toda su longitud (Mafee 1984).

En los cartílagos laríngeos calcificados de los tres caninos utilizados en este estudio no fue posible realizar una distinción entre corteza y cavidad medular. Sin embargo en humanos adultos es común observar este patrón. Pero solo cuando la lámina es relativamente gruesa podría aparecer la cavidad medular como un área central de hipodensidad (Archer y Yeager 1979, Muñoz y col 1993).

Los procesos de calcificación y osificación de los cartílagos laringeos en el humano son realizados de una manera aleatoria (Archer y Yeager 1979), es decir no existe un patrón establecido para la ocurrencia de estos procesos. Tanto el cartílago calcificado (cartílago con depósito de sales de calcio), como el osificado se visualizan en las imágenes de TC como estructuras hiperdensas, en las cuales no es posible realizar una distinción entre ambos. Sin embargo realizando mediciones de los valores de atenuación de estos tejidos, podría realizarse una estimación para determinar aproximadamente el tipo de tejido presente. En un estudio realizado por Olby y col (2000) en caninos con hernia discal, se midió el material calcificado de los discos intervertebrales herniados, encontrándose con valores entre 104 - 407 UH. Kretschmann y Weinrich (1988) describe valores de ente 80 – 200 UH para calcificaciones presentes en el cráneo de humanos y valores superiores a 200 UH para el hueso craneano. Mientras que Ohlerth y Scharf (2006) describen que el hueso compacto posee valores de atenuación sobre las 250 UH y el hueso esponjoso posee un rango entre 50 – 300 UH, por lo tanto se podría deducir que estructuras laringeas con valores superior a las 410 UH aproximadamente, corresponderían a cartílago osificado propiamente tal, ya que valores inferiores a estos podrían corresponder a cartílago calcificado.

En cuanto al proceso calcificación en humanos, si éste está confinado a la porción central, el cartílago aparecería en las imágenes TC como una delgada banda hiperdensa. Y en segmentos adyacentes de cartílago del mismo ancho, pero calcificado a lo largo de los márgenes internos y externos aparecería en las imágenes como una estructura más ancha (Archer y Yeager 1979).

Cuando hay suficiente calcificación, es conveniente estudiar los cartílagos en la TC con ventanas para tejido óseo y utilizar algoritmos para huesos. Ya que las imágenes obtenidas son de alta resolución y constituyen el mejor método para evaluar la integridad de los cartílagos calcificados u osificados (Mafee 1984).

6.3. HUESO HIOIDES

El hueso hioides esta formado por los siguientes componentes: Tirohioides, basihioides, ceratohioides, epihioides, estilohioides, timpanohioides (Getty 1995).

En las imágenes de TC de caudal a craneal el hueso hioides se visualizó como una continuación del cuerno rostral del cartílago tiroides a ambos lados, correspondiendo específicamente al hueso tirohioides. Sin embargo éste se observó como una estructura circular hiperdensa de bordes definidos a diferencia del cuerno rostral que se mostró con una baja densidad (figura 10 y 11). Más craneal se pudo observar la unión de estos dos huesos al basihioides, el cual se visualizó como una estructura alargada con orientación horizontal (figura 7). En algunos casos pudo visualizarse una separación entre la unión de estos huesos, concordando con lo descrito por Silverman y korobkin (1983) en humanos, mencionando que este hallazgo no debe ser confundido con fractura. El aparato o hueso hioides estuvo siempre densamente calcificado en todos los niveles y fue visualizado en todos las imágenes transversales de TC, concordando con lo visualizado por George y Smallwood (1992) en caninos y por Mafee (1984) en humanos adultos y en niños por Hudgins y col (1997).

6.4. MUSCULATURA LARINGEA Y PERILARINGEA

Los músculos intrínseco de la laringe; m. cricoaritenoideo lateral, m. aritenoideo transverso, m. tiroaritenoideo y m. ventricular, no pudieron ser identificados de manera individual en las imágenes de TC, debido a que son músculos de pequeño tamaño, que se encuentran en íntimo contacto entre si y entre otros músculos produciéndose además un efecto silueta. No obstante, el m. cricoaritenoideo dorsal y el m. cricotiroideo pudieron ser identificados de manera individual en algunas de las imágenes.

El músculo vocal pudo ser identificado en las imágenes TC a nivel del proceso vocal del cartílago aritenoides. También a este nivel, lateral al músculo vocal se ubica el m. tiroaritenoideo, el cual no pudo ser visualizado de forma individual, sino ambos como uno solo.

De la musculatura extrínseca de la laringe, los músculos esternotiroideo y tirohioideo pudieron ser relativamente delineados en las imágenes, por lo que solo en algunas secciones fueron vistos de forma clara. No pudo realizarse una clara visualización entre el m. esternohioideo (m. extrínseco del aparato hioides) y el m. cricotiroideo (m. intrínseco de la laringe), pero en imágenes más caudales donde el m. cricotiroideo ya no se encontraba pudo ser distinguido de forma exacta el m. esternohioideo.

6.5. VASCULARIZACIÓN

Los vasos sanguíneos que drenan e irrigan a la laringe son la vena y arteria laringeas craneales que ingresan a la laringe por la incisura tiroidea craneal y la vena y arteria laringeas caudales que pasan entre el primer anillo traqueal y el cartílago cricoides y/o cartílago cricoides y la lámina del tiroides (Getty 1995). Estas estructuras no pudieron ser identificadas en las imágenes de TC debido a su reducido tamaño. Tampoco pudieron ser visualizadas en el perro Nº 3 al que se le administró medio de contraste para el estudio. Esto pudo deberse quizás por el uso de una dosis insuficiente de medio de contraste, rápido vaciamiento del contraste de los vasos sanguíneos o simplemente por el pequeño tamaño de los vasos. A nivel de lo cortes anatómicos pudieron ser identificados los vasos laríngeos craneales solo en el perro Nº 1 (figura 10). Los vasos que si pudieron ser visualizados en las imágenes TC fueron las venas linguofaciales y luego más cranealmente la bifurcación de esta última en las venas lingual y facial. La vena yugular interna en cambio, debido a su reducido diámetro, solo fue identificada en algunas imágenes de TC. La arteria carótida común fue visualizada en ambos lados de manera bastante clara, pero luego de su bifurcación en arteria carótida externa e interna fue más difícil de identificar.

6.6 RECONSTRUCIONES SAGITALES

Las imágenes por reconstrucción sagital se obtuvieron a partir de las imágenes transversales de 2 mm de grosor y 3 mm de intervalo. Estas permitieron observar las estructuras desde una perspectiva distinta, proporcionando una imagen de toda la longitud de la laringe. Sin embargo la resolución obtenida fue inferior a la obtenida con las imágenes transversales. Silverman y col (1983) mostraron en un estudio realizado en laringe humana comparando imágenes reconstruidas de cortes transaxiales de 5.0 mm y 1.5 mm, una mejoría en el detalle de la imagen cuando eran usadas las secciones delgadas, lo que explicaría en parte el pobre detalle obtenido en nuestras reconstrucciones. Las estructuras de la cavidad laringea, tales como el vestíbulo laríngeo, valléculas epiglóticas, ventrículo lateral y cavidad infraglótica, pudieron ser claramente identificadas por su clara delineación. El cartílago tiroides, cricoides y epiglotis también pudieron ser identificados, mientras que el cartílago aritenoides y articulación cricoaritenoidea, que es bien descrito en humanos por Silverman y col (1983) y Silverman y Korobkin (1983), no pudieron ser visualizados de forma clara (figura 22) en las reconstrucciones sagitales. Las imágenes reconstruidas en si no proveen de más información que la presentada en las imágenes transversales desde donde ellos son generados, sin embargo entregan una mejor conceptualización tridimencional de la compleja estructura anatómica con estos planos adicionales (Silverman y col 1983).

La tomografía computarizada provee un método único de evaluación de la laringe. Debido a la compleja estructura anatómica, una completa apreciación de la anatomía normal de TC es ayudado por apreciación de la anatomía primariamente en imágenes transversales, pero

también en imágenes sagitales y coronales o dorsales (Silverman 1983 y col). La simetría de la mayoría de las estructuras laríngeas ayudan en el diagnóstico de las anormalidades. Sin embargo, el grado de normal asimetría debe ser entendido para prevenir mal interpretaciones (Gamsu y col 1981). Las principales ventajas de la TC sobre otras técnicas imagenológicas son: La representación de la relación estructural en los cortes transversales, una mayor definición de las estructuras cartilaginosas, la habilidad de ajustar la técnica de escaneado para diferentes tipos de tejidos, posibilidad de usar medio de contraste que mejora o realza la identificación de las estructuras vasculares y masas vasculares (Bergman y col 1979).

Con otros métodos imagenológicos no invasivos como la Resonancia Magnética (RM) en laringe canina se observan patrones de imagen similar a los vistos en la TC. No obstante existen diferencias de representación de la intensidad de los tejidos entre ambas, debido a la diferencia entre técnicas (Vásquez 1998). La RM produce imágenes altamente detallas de tejidos blandos, proporcionando incluso más detalle que la TC, sin la necesidad de medio de contraste endovenoso (Stark y col 1984, Dennis 2003). Sin embargo, la RM es menos sensible que la TC para las lesiones óseas sutiles, como osteolisis menor, o para las áreas de calcificación. También hay que considerar que el alto precio de este tipo de equipo, junto con su mantenimiento limitan su utilización (Dennis 2003). En el trabajo realizado por Vásquez (1998) de imágenes transversales de laringe canina obtenidas con RM y utilizando una secuencia de pulso spin-echo T1, se observaron diferentes grados de intensidad para los cartílagos laringeos. Las estructuras cartilaginosas con signos de intensidad más altos fueron la epiglotis, proceso cuneiforme, proceso corniculado y otras partes del cartílago aritenoides. Esto debido a su naturaleza elástica, la cual en su estructura posee colágeno tipo II. Mientras que el cartílago cricoides y tiroides mostraron bajos signos de intensidad. Debido a que posee en parte de su composición, colágeno tipo I. El colágeno tipo I y tipo II tienen diferente capacidad hidrofílica y densidad de protón, lo cual explica los distintos patrones observados.

En conclusión, los resultados de este estudio indican que las imágenes transversales de TC a nivel de laringe en perros se correlacionan adecuadamente con cortes anatómicos. Además se concluye que esta técnica imagenológica no invasiva permite un adecuado detalle de las estructuras cartilaginosas de la laringe y sus cavidades. No obstante, la TC no resultó muy específica para la descripción de las estructuras musculares y vasculares perilaríngeas. Por otra parte las características imagenológicas de la laringe en caninos presentan características similares a las descripciones en seres humanos lo que puede ser de utilidad en estudios comparativos.

7. BIBLIOGRAFÍA

Archer C R, V L Yeager. 1979. Evaluation of Laryngeal Cartilages by Computed Tomography. *J Comput Assist Tomogr*. 3, 604-611.

Báez J S, E V Soto. 2005. Aporte de las principales técnicas de imagenología, y de los equipos usados en las etapas del proceso de radioterapia, y como su uso ha contribuido a mejorar el tratamiento de los pacientes oncológicos. Memoria de Titulación. Escuela de Tecnología Médica, Universidad Austral de Chile, Valdivia, Chile.

Becker M, P Zbälen, J Delavelle, A Kurt, C Egger, D A Rüfenacht, F Terrier. 1997. Neoplastic Invasion of the Laryngeal Cartilage: Reassessment of Criteria for Diagnosis at CT. *Radiology*. 203, 521-532.

Bergman A B, H L Neiman, R L Warpeha. 1979. Computed Tomography of the Larynx. *Laryngoscope*. 89, 812-817.

Berry C R. 2001. Imágenes Anatómicas y Fisiológicas del Cerebro Canino y Felino. En: Thrall D. *Tratado de Diagnóstico Radiológico Veterinario*. 3ª ed. Inter-Médica. Buenos Aires. Pp. 73-87.

Bosch E O. 2004. Sir Godfrey Newbold Hounsfield y la Tomografía Computada, su contribución a la medicina moderna. *Rev Chil Radiol.* 10, 183-185.

Boyd J S. 1991. Color Atlas of Clinical Anatomy of the Dog & Cat. Mosby-Wolfe. London. Pp. 37, 42, 50-51.

Brazeau-Lamontagne L, B Charlin, R Levesque, A Lussier. 1986. Cricoarytenoiditis: CT Assessment in Rheumatoid Arthritis. *Radiology*. 158, 463-466.

Bushong C. 2005. Manual de Radiología para Técnicos. Física, Biología y Protección Radiológica. 6ª ed. Harcourt Brace. Madrid. Pp. 378-391.

Carlisle C H, D N Biery, D E Thrall. 1991. Tracheal and Laryngeal Tumors in the Dog and Cat: Literature Review and 13 Additional Patients. *Vet Radiol Ultrasound*. 32, 229-235.

Clercx C, D Desmecht, L Michiels, K McEntee, N hardy, M Henroteaux. 1998. Laryngeal Rhabdomyoma in a Golden Retriever. *Vet Rec*. 143, 196-198.

Curtin H D. 1989. Imaging of the Larynx: Current Concepts. *Radiology*. 173, 1-11.

Dennis R. 2003. Advanced Imaging: Indications for CT and MRI in Veterinary Patients. *In Practice.* 25, 243-254.

Done R, P C Godoy, S A Evans, N C Stickland. 1997. Atlas en Color Anatomía de Veterinaria: El Perro y el Gato. Harcourt Brace. Madrid. Pp. 70-93.

Dyce K M, W O Sack, C J Wensing. 2003. Veterinary Anatomy. 3ª ed. Saunders. Philadelphia. Pp. 152-156.

Ettinger S J. 2007. Tratado de Medicina Interna Veterinaria. 5ª ed. Intermédica. Buenos aires. Pp. 1197-1204.

Evans H E. 1993. Anatomy of the Dog. 3ª ed. W.S. Saunders. Philadelphia. Pp. 472-479.

Evans H E, A deLahunta. 2000. Guide to the Dissection of the Dog. 5ª ed. W.B. Saunders Company. Philadelphia. Pp. 285-290.

Fingland R B. 2000. Enfermedades Obstructivas de las Vías Respiratorias Superiores. En: Birchard S J, R G Sherding. *Manual Clínico de Procedimientos en Pequeñas Especies*. 2ª ed. McGraw-Hill. Madrid. Pp. 735-738.

Forrester S D. 1997. Diseases of the Nasopharynx, Larynx, and Trachea. En: Leib M S, W E Monroe. *Practical Small Animal Internal Medicine.* W.S. Saunders. Philadelphia. Pp. 1119-1123, 1126-1127.

Fossum T W, C S Hedlund, D A Hulse, A L Johnson, H B Sein, M D Willard, G L Carroll. 1999. Cirugía en Pequeños Animales. Inter-médica. Buenos Aires. Pp. 1122-1133, 1148-1153, 1198-1200.

Gamsu G, A S Mark, W R Webb. 1981. Computed Tomography of the Normal Larynx During Quiet Breathing And Phonation. *J Comput Assist Tomogr*. 5, 353-360.

George T F, J E Smallwood. 1992. Anatomic Atlas for Computed Tomography in the Mesaticephalic Dog: Head and Neck. *Vet Radiol Ultrasound*. 33, 217-240.

Getty R. 1995. Sisson y Grossman Anatomía de los Animales Domésticos. 5ª ed. Salvat. México. Pp. 1714-1719.

Gil J, M Gimeno, J Laborda, J Nuviala. 1997. Anatomía del Perro. Masson. Barcelona. Pp. 29-38, 281-284.

Gutiérrez J A, A J Flores, M E Luengo. 1999. Rotura Traumática Laríngea. *Información Veterinaria*. 207, 47-52.

Hendricks J C. 1992. Brachycephalic airway síndrome. *Vet Clin North Am Small Anim Pract.* 22, 1145-1153.

Hofer M. 2005. Manual Práctico de TC. Introducción a la TC. 4ª Ed. Médica panamericana. Madrid. Pp. 6-17, 62-62.

Holt D, D Brockman. 1994. Diagnosis and Management of Laryngeal Disease in the Dog and Cat. *Vet Clin North Am Small Anim Pract*. 24, 855-871.

Hudgins P A, J Siegel, I Jacobs, C R Abramowsky. 1997. The Normal Pediatric Larynx on CT and MR. *AJNR*. 18, 239-245.

Internacional Committee on Veterinary Gross Anatomical Nomenclatura (I.C.V.G.A.N.). 2005. Nomina Anatomica Veterinaria. 5ª ed. Hannover. Pp. 43, 59-61.

Jackson S, R M Thomas. 2004. Cross-Sectional Imaging Made Easy. Churchill Livingstone. Edinburgh. Pp. 3-16.

König E H, H G Liebich, 2005. Anatomía de los Animales Domésticos. 2ª ed. Médica Panamericana. Buenos Aires. Pp. 89-95.

Kretschmann H J, W Weinrich. 1988. Neuroanatomía y Tomografía Computarizada Cerebral. Doyma. Barcelona. Pp. 8-11.

Lee R. 1999. Manual de Diagnóstico por Imagen en Pequeños Animales. Harcourt. Madrid. Pp. 7-10.

Lorenz M D, J N Kornegay. 2004. Handbook of Veterinary Neurology. 4ª ed. Saunders. Pp. 97-98, 134-139.

Maffe M F. 1984. CT of the Normal Larynx. *Radiol Clin North Am*. 22, 251-264.

Muñoz A, A Ramos, J Ferrando, B Gómez, L Escudero, F relea, D García-Prats, F Rodríguez. 1993. Laryngeal Carcinoma: Sclerotic Appearance of the Cricoid and Arytenoid Cartilage CT - Pathologic Correlation. *Radiology*. 189, 433-437.

Newell S M, M B Mahaffey, R E Roberts, A García, A R Stampley. 1994. Laryngeal Adenocarcinoma in a Dog. *Vet Radiol Ultrasound*. 35, 217-220.

Ohlerth S, G Scharf. 2006. Computed Tomography in Small Animals – Basic Principles and State of the Art Applications. *Vet J*. 173, 254-271.

Olby N Y, K R Muraña, N J Sharp, D E Thrall. 2000. The Computed Tomographic Appearance of Acute Thoracolumbar Intervertebral Disc Herniations in Dogs. *Vet Radiol Ultrasound.* 41, 396-402.

Pink J J, R S Doyle, J M Hughes, E Tobin, C R Bellenger. 2006. Laryngeal Collapse in Seven Brachycephalic Puppies. *J Small Anim Pract*. 47, 131-5.

Reid M H. 1984. Laryngeal Carcinoma: High-Resolution Computed Tomography and Thick Anatomic Sections. *Radiology*. 151, 689-696.

Ruberte J, J Sautet. 1995. Atlas de Anatomía del Perro y del Gato. Multimédica. Barcelona. Pp. 36, 46-50.

Schmalfuss I M, A A Mancuso, R P Tart. 2000. Postcricoid Region and Cervical Esophagus: Normal Appearance at CT and MR Imaging. *Radiology*. 214, 237-246.

Shively M J. 1993. Anatomía Veterinaria, Básica, Comparativa y Clínica. El Manual Moderno. México. Pp. 300-303.

Silverman P M, G A Johnson, M Korobkin. 1983. High-Resolution Sagittal and Coronal reformatted CT Images of the Larynx. *AJR*. 140, 819-822.

Silverman P M, M Korobkin. 1983. High-Resolution Computed Tomography of the Normal Larynx. *AJR*. 140, 875-879.

Stark D, A Moss, G Gamsu, O Clark, G A Gooding, R Webb. 1984. Magnetic Resonance Imaging of the neck. *Radiology.* 150, 447-454.

Torres C V, G B Hunt. 2006. Results of Surgical Correction of Abnormalities Associated with Brachycephalic Airway Obstruction Syndrome in Dogs in Australia. *J Small Anim Pract.* 47, 150-154.

Trujillo B M. 1990. Atlas Básico de Tomografía Axial Computarizada. Química Schering Colombiana. Bogotá. Pp. 15-19.

Vázquez J M, A Arencibia, F Gil, J A Ramírez, N González, C D Sosa, J R Jaber. 1998. Magnetic Resonance Imaging of the Normal Canine Larynx. *Anat Histol Embryol*. 27, 263-270.

Venker-van Haagen A J. 1992. Disease of the larynx. *Vet Clin North Am Small Anim Pract*. 22, 1155-1172.

Venker-van Haagen A J. 1999. Enfermedades de la Laringe. En: Morgan. R V. *Clínica de Pequeños Animales.* 3ª ed. Harcourt Brace. Madrid. Pp. 151-153.

Wheeldon E B, P F Suter, T Jenkins. 1982. Neoplasia of the Larynx in the Dog. *JAVMA*. 180, 642-647.

Wykes P M .1991. Brachycephalic Airway Obstructive Syndrome. *Probl Vet Med*. 3, 188-197.

8. AGRADECIMIENTOS

Estas palabras son para agradecer a todas aquellas personas que tuvieron de alguna u otra forma participación en mi trabajo. Especial agradecimientos a mi amigo y profesor patrocinante Dr. Marcelo Gómez J. por su disposición, y dedicado apoyo brindado en todo momento.

A mis amigos Claudia yefi, Pedro Aburto y Sebastián Galesio, que tuvieron participación importante en la realización de éste trabajo, de los cuales siempre tuve un apoyo importantísimo. Y también a mis grandes amigos Claudia Gálvez, Carla Amenabar y Rodrigo Seguel, que estuvieron siempre acompañándome.

Y finalmente a mi familia, a mis padres, a mi pequeño hijo y hermanos, los cuales siempre me apoyan incondicionalmente. Gracias.